Dr. H. Chiari
Pathologisch-anatomische Sectionstechnik

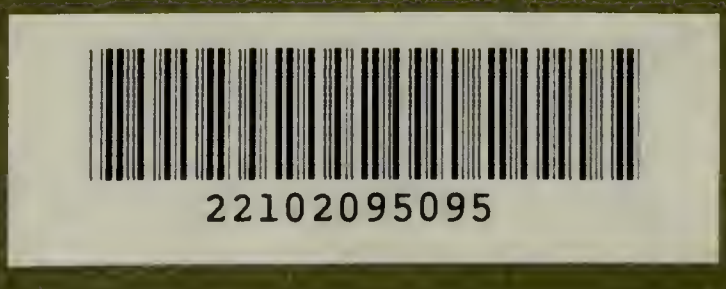
22102095095

Med
K18138

M. H. Gordon

Pathologisch-anatomische Sektionstechnik.

Von

Dr. **H. Chiari,**

Professor der allgemeinen Pathologie und pathologischen Anatomie und Direktor des pathologischen Institutes an der Kaiser-Wilhelms-Universität Straßburg i. E.

Zweite, verbesserte Auflage.

Mit 29 Holzschnitten.

(Fig. 1—13 im Texte, Fig. 14—29 auf Taf. I—VI.)

BERLIN W. 35.

FISCHER'S MEDICIN. BUCHHANDLUNG H. KORNFELD,

Herzogl. Bayer. Hof- und Erzherzogl. Kammer-Buchhändler.

1907.

Alle Rechte vorbehalten.



Vorrede zur ersten Auflage.

Es mag vielleicht überflüssig erscheinen, heutzutage, wo bereits eine ganze Reihe von Anleitungen zur Ausführung von pathologisch-anatomischen Sektionen existiert, abermals eine solche Sektionstechnik zu schreiben.

Doch aber hat sich mir im Laufe der Jahre meiner Tätigkeit als Prosektor an einem großen Leichenmateriale und als Lehrer der pathologischen Anatomie für Studierende der Medizin und für solche absolvierte Ärzte, welche sich eine speziellere Ausbildung in der pathologischen Anatomie zu verschaffen suchten, die Überzeugung aufgedrängt, daß gerade diejenige Technik der pathologisch-anatomischen Sektion, wie ich sie allmählich auf Grund der in ihren Prinzipien meiner Meinung nach sicher richtigen Sektionstechnik meines unvergeßlichen Meisters Rokitansky ausgearbeitet habe, ihre besonderen Vorteile biete und einer eigenen Beschreibung wert sei.

Dies ist die Ursache, warum ich hiermit einem von verschiedenen Seiten geäußerten Wunsche entspreche und die jetzt in meinem Institute gebräuchliche pathologisch-anatomische Sektionstechnik schildere.

Prag, im Mai 1894.

Der Verfasser.

Vorrede zur zweiten Auflage.

Von der Verlagshandlung zur Herausgabe einer neuen Auflage meiner im Jahre 1894 erschienenen pathologisch-anatomischen Sektionstechnik aufgefordert, komme ich diesem Wunsche gerne nach, da mir hierdurch Gelegenheit geboten ist, eine Reihe von Verbesserungen des Verfahrens mitzuteilen, welche sich mir im Laufe der Jahre bewährt haben und geeignet erscheinen, der von mir geübten, im wesentlichen auf Rokitansky zurückzuführenden Sektionstechnik neue Freunde zu gewinnen.

Das Hauptprinzip dieser Sektionstechnik ist, den Zusammenhang der einzelnen Organe untereinander bei der Sektion so wenig als möglich zu stören, und wurde die Wichtigkeit dieses Prinzipes in neuerer Zeit von verschiedenen Seiten, so namentlich von Heller auf der 6. Tagung der deutschen pathologischen Gesellschaft (Kassel, September 1903) hervorgehoben.

Straßburg i/E., im Januar 1907.

Der Verfasser.

Inhalts-Verzeichnis.

Seite

Einleitung 7

Die bei der pathologisch-anatomischen Sektion in Anwendung kommenden Instrumente und Utensilien 10

Äußere Untersuchung der Leiche 21

Untersuchung der allgemeinen äußeren Verhältnisse 21

Untersuchung der speziellen äußeren Verhältnisse an den einzelnen Teilen des Körpers 22

Sektion des Gehirns 23

Eröffnung des Schädels 23

Untersuchung des Gehirns 27

Sektion des Rückenmarkes 34

Eröffnung des Wirbelkanales 34

Untersuchung des Rückenmarkes 36

Sektion der Nase und ihrer Nebenhöhlen 37

Sektion der Gehörorgane 40

Sektion der Orbitae 42

Eröffnung der Rumpfhöhlen 42

Sektion der Halsorgane 46

Sektion der Brustorgane 48

Sektion der Bauchorgane 55

Sektion der Extremitäten und sonstiger Regionen des Körpers 64

Wiederherstellung der Leiche nach der Sektion 66

Das pathologisch-anatomische Sektionsprotokoll 67

Digitized by the Internet Archive
in 2016

https://archive.org/details/b28112258

Einleitung.

Überlegt man, was eine pathologisch-anatomische Sektion zu leisten hat, so ergeben sich daraus von selbst die Direktiven für die dabei anzuwendende Technik.

Die pathologisch-anatomische Sektion hat den einzelnen Fall soweit als irgend möglich aufzuklären, also nicht bloß das anatomische Substrat der sogenannten Haupterkrankung und der unmittelbaren Todesursache festzustellen, sondern überhaupt alle in dem Körper des betreffenden Individuums vorhandenen irgendwie gearteten Abweichungen von der Norm zu eruieren. Sie hat auch Bedacht zu nehmen auf die Erkenntnis der Genese und Ätiologie der einzelnen pathologischen Veränderungen und so das Verständnis des Wesens der pathologischen Prozesse überhaupt zu fördern. Sie muß so ausgeführt werden, daß die Wünsche der Ärzte, welche den Patienten während des Lebens behandelt haben und durch ihre klinische Diagnose dem Sekanten die Basis für sein Vorgehen bei der Sektion geben, die eingehende Berücksichtigung finden, und diese Ärzte sowie überhaupt alle der Sektion beiwohnenden Ärzte die pathologischen Veränderungen, welche der Sekant findet und beschreibt, jederzeit sehen und kontrollieren können. Endlich muß dabei auch stets im Auge behalten werden, daß die durch die pathologisch-anatomische Sektion gewonnenen Präparate, welche einen der wichtigsten Behelfe für den Unterricht in der Pathologie darstellen, so seziert seien, daß sie zu Demonstrations- und Museal-zwecken bestmöglich geeignet sind.

Darnach muß eine brauchbare Technik der pathologisch-anatomischen Sektion vor allem derart eingerichtet sein, daß die Leiche wirklich möglichst vollständig seziert wird, daß stets auch auf die histologische Untersuchung resp. auf die Gewinnung brauchbaren Materials für diesen Zweck Rücksicht genommen wird, daß der

etwaige Kausalnexus mehrerer pathologischer Befunde unter einander nicht durch ein unzweckmäßiges Vorgehen verdeckt oder unkenntlich gemacht wird, und daß die namentlich jetzt so ungemein wichtige Entnahme von Impfmaterial für bakteriologische Untersuchungen in einwandsfreier Weise erfolgen kann. Die Technik der pathologischen Sektion muß aber weiter auch so beschaffen sein, daß der mit ihr Vertraute prompt und elegant seziert und niemals durch irgendwelche Schnitte oder Manipulationen eine leider so oft irreparable Schädigung von Demonstrations- oder Musealpräparaten erfolgen kann. Endlich muß auch immer darauf geachtet werden, daß das Kadaver nach der Sektion wieder in vollen Stand gesetzt werden könne, so daß an der dann aufgebahrten Leiche wenigstens ohne besonders darauf gerichtete Nachforschung von der vorgenommenen Sektion nichts zu bemerken ist. Diese Forderung der Humanität läßt sich durch sorgfältige Überlegung der Lage und Grenzen der einzelnen Schnitte, sowie durch genaue Ausfüllung etwaiger bei der Sektion gesetzter Defekte meiner Erfahrung nach jederzeit vollkommen erfüllen.

Soll eine pathologisch-anatomische Sektion allen diesen Aufgaben in vollem Maße gerecht werden, so ist sie gewiß nicht leicht zu machen, ja des öfteren geradezu ungemein schwierig. Um ein guter Prosektor zu sein, muß der Sekant über technische Geschicklichkeit verfügen, gründliche Kenntnisse in der normalen und pathologischen Anatomie des Menschen besitzen, stets orientiert sein über die Fortschritte auf dem ganzen Gebiete der Pathologie, immer volle Objektivität bewahren und es verstehen, die einzelnen pathologischen Befunde mit einander rasch und richtig zu kombinieren. Er muß oft von Fall zu Fall die Reihenfolge der Untersuchung der einzelnen Teile des Körpers modifizieren und nicht selten den eigenartigen Verhältnissen eines Falles Rechnung tragend sich im Augenblicke einen besonderen Plan seines Vorgehens entwerfen. Ich verweise in dieser Hinsicht auf die Sektion eines auf Tod durch Luftembolie verdächtigen Falles. Da darf man nicht zuerst den Kopf sezieren, weil bei Bewegungen des exzerebrierten Kopfes durch die angeschnittenen Sinus der harten Hirnhaut leicht Luft in die rechte Herzhälfte und Arteria pulmonalis eintreten und so den Befund einer tödlichen Luftembolie vortäuschen kann oder aber eine tatsächlich vorhanden gewesene Luftembolie unkenntlich machen kann. Man muß vielmehr mit der Sektion des Herzens beginnen und auch hierbei sehr vorsichtig zu Werke gehen, stärkere Bewegungen mit dem Sternum vermeiden, um den Lufteintritt durch die Venae mammariae internae hintanzuhalten, diese Venen viel-

mehr gleich nach Lüftung des Sternums von unten her unterbinden und dann das nach Ligatur der Arteria pulmonalis, der Aorta und der großen Venenstämme herausgeschnittene Herz unter Wasser eröffnen.

Das alles lernt sich natürlich nicht in wenigen Wochen oder Monaten, sondern ist nur die Frucht vielfacher Übung, so daß erfahrungsgemäß auch bei großem Sektionsmateriale der eifrigste Assistent eines pathologisch-anatomischen Instituts erst nach längerer Zeit allen bei den pathologisch-anatomischen Sektionen an ihn zu stellenden Anforderungen zu entsprechen vermag.

Für den Anfänger nun ist es unbedingt notwendig, daß er sich streng an eine ihm vorgezeichnete Methode hält, durch welche er davor bewahrt wird, wichtiges zu übersehen, pathologische Veränderungen zu zerstören und es unmöglich zu machen, daß etwa hinterher von anderer Seite eine richtige Beurteilung des von ihm sezierten Falles oder eine genauere Untersuchung schwierigerer Verhältnisse vorgenommen werden kann.

Eine solche *Schultechnik* darf nicht zu kompliziert sein, sie muß logisch sein und mit einfachen Behelfen durchgeführt werden können. Dann gewinnt sie auch schnell das Vertrauen des Sekanten und es vermag dieser selbst bald zu erkennen, wie die pathologisch-anatomische Sektion für ihn als Arzt und Naturforscher von der größten Bedeutung ist. Er lernt dabei schauen und fühlen, er wird manuell geschickter und befähigt sich so für seine ärztliche Tätigkeit am Krankenbette. Er übt sich dabei endlich auch in der objektiven Schilderung gegebener Befunde, indem er gerade bei der Unterweisung im Ausführen einer pathologisch-anatomischen Sektion wohl überall auch dazu angehalten wird, die Schritt für Schritt gefundenen pathologisch-anatomischen Veränderungen stets sofort in kurzer und objektiver Weise zu beschreiben.

Die bei der pathologisch-anatomischen Sektion in Anwendung kommenden Instrumente und Utensilien.

Fig. 1.
½ Größe.

Ein *Hirnmesser* (Fig. 1). Es ist das ein großes Messer, ähnlich den Amputationsmessern mit einer Totallänge von 30,5 cm, wovon 15,5 cm auf den Griff und 15 cm auf die Klinge entfallen. Dasselbe muß fest gebaut sein und darf nicht federn, da es dazu bestimmt ist, große und ebene Schnittflächen zu schaffen. Der mit Holz gedeckte Griff ist am besten oben und unten geschweift, da er auf diese Art sehr fest gehalten werden kann. Die Klinge ist 1,8 cm breit, besitzt eine gerade Schneide und läuft in eine scharfe Spitze aus. Ihr 3 mm hoch gekielter Rücken ist bis 3,5 mm dick und biegt sich im Spitzenteile des Messers in flachem Bogen allmählich zur Schneide herunter, wobei er successive dünner wird.

Dieses Hirnmesser wird bald mit der vollen Faust gefaßt, wenn es sich darum handelt, große Einschnitte in einem Zuge zu machen, bald nur mit der Spitze des Daumens auf der einen Seite und den Spitzen der übrigen Finger auf der anderen Seite geigenbogenartig geführt, wenn die Absicht besteht, ganz seicht zu inzidieren oder dünne Lamellen abzutrennen, bald auch zum Einstechen und Schlitzen mit aufwärts gekehrter Schneide in Schreibfederhaltung verwendet.

Es gehört dieses Hirnmesser, wie später gezeigt werden wird, zu den bei der Sektion am meisten gebrauchten Instrumenten. Für Kindersektionen empfiehlt sich ein analoges Messer von geringeren Dimensionen mit einer Klingenlänge von ca. 8 cm.

Ein *Knorpelmesser* (Fig. 2). Dasselbe besitzt eine Länge von 24 cm und ist sehr stark, da mit ihm auch harte Gebilde, wie Knorpel und fibröses Gewebe durchschnitten werden. Seine 2 cm breite und 11 cm lange, spitze Klinge ist am 5 mm hoch gekielten Rücken 4 mm dick, seine Schneide biegt sich allmählich auf gegen die Spitze, in deren Nähe der Kiel des Rückens successive aufhört. Der 13 cm lange Griff ist mit starken Holzplatten belegt, wodurch er über 1,5 cm dick wird, und ist behufs festerer Haltung durch die Faust des Sekanten leicht S-förmig geschweift.

Fig. 2.
1/2 Größe.

Zwei *Skalpelle* — eines mit 8 cm langer und 11 mm breiter Klinge und eines mit 7 cm langer und 9 mm breiter Klinge. Beide Skalpelle sind spitz, die Schneide des größeren ist stärker gebaucht, die des kleineren fast gerade. Die Klinge des größeren besitzt am Rücken eine Dicke von 3 mm und ist daselbst 2 mm hoch gekielt, die Klinge des kleineren ist am Rücken nur 2 mm dick und fast gar nicht gekielt. Die Griffe haben den Bau gewöhnlicher Skalpellgriffe und messen 13 cm in der Länge.

Das größere der beiden Skalpelle dient zur eigentlichen anatomischen Präparation, das kleinere wird, wie später gezeigt werden soll, zur Ausführung gewisser Bogenschnitte, so bei der Herausnahme der Zunge und bei der Entfernung des Genitalapparates aus dem Becken verwendet.*)

Ein *Myelotom***) (Fig. 3). Dieses Instrument benütze ich seit dem Jahre 1892, und hat sich dasselbe sehr gut bewährt. Es hat den Zweck, bei der Herausnahme des Gehirns die Abtrennung der Medulla oblongata von der Medulla spinalis durch einen reinen Querschnitt zu ermöglichen, so daß von der Medulla nichts verloren geht. Zu diesem Behufe besteht das Instrument aus einem 1,4 cm langen

*) Die von *Simmonds* (Zentralblatt f. a. Path. u. path. Anat., 1906, Nr. 1) empfohlenen, vorne nicht spitzen, sondern abgerundeten Messer halte ich nicht für zweckmäßig, da man mit den Messern doch auch oft einzustechen hat, und glaube ich nach meiner Erfahrung auch die spitzen Messer nicht als besonders gefährlich bezeichnen zu müssen.

**) Beschrieben von meinem früheren Assistenten Privatdozenten Dr. *Friedel Pick*. Zentralblatt f. a. Path. u. path. Anat., IV. Bd., 1893, p. 178.

und nur 4 mm breiten, vorne abgestumpften Messerchen, welches mit seinem 6 cm langen, an einem 18 cm langen Holzgriffe be-

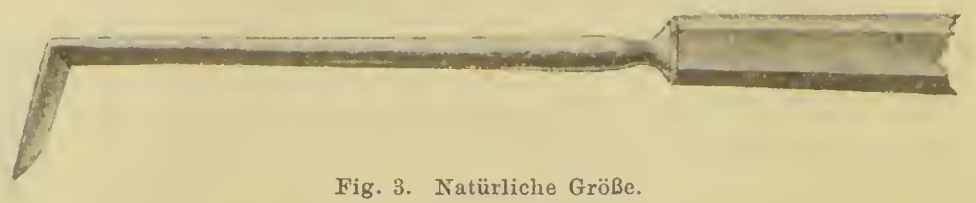

Fig. 3. Natürliche Größe.

festigten Stiele einen Winkel von ca. 100° bildet. Dieses Myelotom wird in Schreibfederhaltug benützt.

Eine große und eine kleine *Darmschere,* d. h. Scheren, bei welchen ein Blatt etwas länger ist als das andere und mit seinem vordersten Abschnitte einen flachen Knopf bildet. An der großen Darmschere (Fig. 4) messen, vom Schlosse aus gerechnet, die Griff-

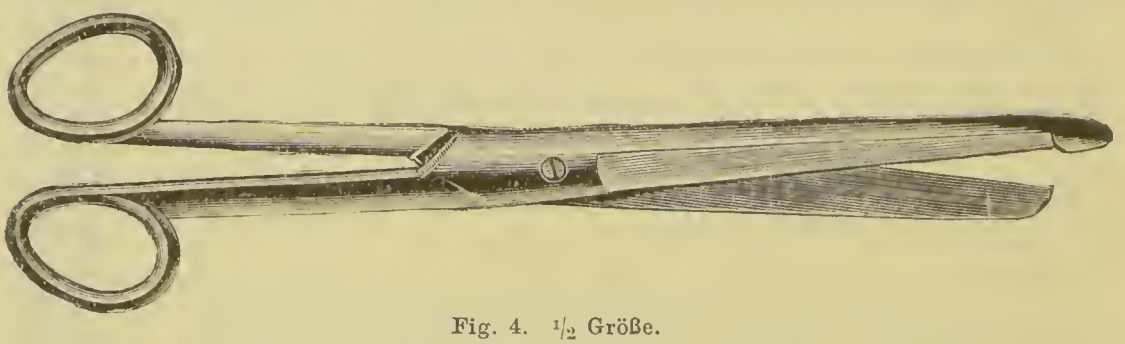

Fig. 4. 1/2 Größe.

teile 11 cm und die Blatteile 9 cm in der Länge. Der eine Blattteil überragt den anderen um 9 mm, und stellt eben dieser Abschnitt den früher erwähnten 6 mm breiten und 4 mm dicken Knopf dar, der aber nicht, wie es so häufig von den Instrumentenmachern ausgeführt wird, einen Widerhaken besitzen darf. In der Nähe des Schlosses sind die beiden Scherenblätter 13 mm breit, gegen die vorderen Enden verschmälern sie sich bis auf 7 mm. Die kleine für Kindersektionen bestimmte Darmschere besitzt eine Totallänge von 14 cm und sind ihre einzelnen Teile in entsprechendem Maße kleiner und zarter als die der großen Darmschere.

Die Darmscheren werden, wie überhaupt stets die Scheren bei anatomischen Präparationen so gefaßt, daß in den einen Griff der Daumen, in den andern der Ringfinger gesteckt wird, der Mittelfinger über dem Ringfinger jenen Griffteil, in welchen letzterer gesteckt wurde, fixieren hilft, und der in der Nähe des Schlosses aufgelegte Zeigefinger die Schere dirigiert. Dabei muß die Schere immer so gestellt sein, daß das geknöpfte Blatt das untere ist.

Eine *anatomische Schere* mit einer Blatteillänge von 5 cm und einer Griffteillänge von 9 cm. Das eine Blatt endigt spitz, das

andere ist abgerundet. Auch diese Schere wird fast ausschließlich so gehalten, daß das abgerundete Blatt das untere ist.

Eine *Knochenschere,* gemeinhin genannt *Larynxschere* (Fig. 5), die dazu bestimmt ist, bei Verknöcherung der Kehlkopfknorpel

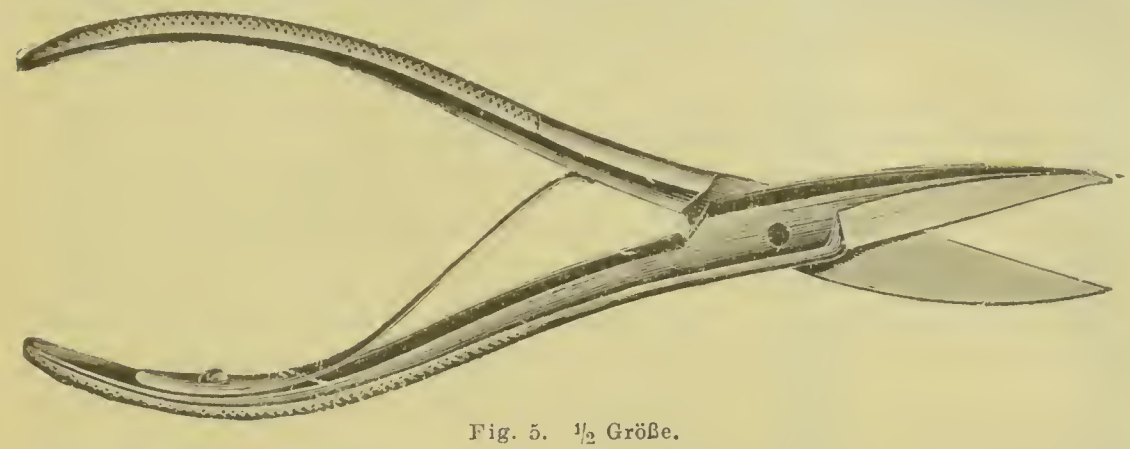

Fig. 5. ½ Größe.

diese zu durchschneiden, weiter das Zungenbein zu durchtrennen und auch schwächere Knochen, wie z. B. Rippen, sowie pathologische Verkalkungen zu sezieren. Es ist das eine starke Schere mit kurzen, vom Schlosse gerechnet 7 cm langen Blatteilen und ziemlich langen i. e. bis 16 cm langen, gegen einander gebogenen, an der äußeren Seite gerieften Griffteilen, welche durch eine starke Feder auseinander gehalten werden. Die Blatteile sind in der Nähe des Schlosses 14 mm breit und 4 mm dick und laufen allmählich und zwar beide Teile in gleicher Weise spitzig aus. Die spitzige Endigung der beiden Blatteile ist deswegen zweckmäßig, weil man so leichter in die Gewebe, z. B. in die Interkostalmuskulatur oder in teilweise verkalkte Adenome der Schilddrüse und Myome des Uterus eindringen kann.

Zwei gewöhnliche *anatomische Pinzetten,* eine stärkere längere und eine schwächere kürzere. Dieselben sollen im Bereiche der Griffteile an der Außenseite rauh sein, nicht zu stark federn und an der Innenfläche der stumpfen Spitzen quere Riefung besitzen.

Eine *Säge* (Fig. 6). Hiezu verwende ich eine Bogensäge mit einem 25 cm langen Sägeblatte. Das Sägeblatt ist nahezu 1 mm dick, 1,5 cm breit und mit 1 mm hohen, 1,5 mm breiten, nach vorne sehenden, alternierend geschränkten Sägezähnen versehen. Der Bogen ist aus Stahl und besitzt entsprechend dem vorderen und hinteren Ende des Sägeblattes eine fast rechtwinkelige Abknickung, so daß er aus einem mit dem Sägeblatte parallelen, demselben gleich langen Mittelstücke und zwei darauf senkrechten Endstücken besteht. Der Abstand zwischen dem die Zähne tragenden Rande des Sägeblattes und dem Mittelstücke des Bogens beträgt 10 cm. Der 14 cm lange,

8 cm breite und nahezu 2 cm dicke Griff ist mit Holz montiert und mit den einzelnen Fingern der Hand entsprechenden Ausschnitten versehen, so daß er bei richtiger, aus der Beschaffenheit der Ausschnitte übrigens von selbst sich ergebenden Fassung vollkommen fest in der Hand liegt. Eine am hinteren Ende des Sägeblattes befindliche Flügelschraube ermöglicht das nach Bedarf vorzunehmende stärkere Anspannen des Sägeblattes. Diese Säge wird nach der Stellung ihrer Zähne selbstverständlich im Stoße geführt. Mit einer solchen Säge reicht man für gewöhnlich vollkommen aus, indem damit nicht bloß der Schädel vorschriftsmäßig geöffnet werden kann, sondern auch verkalkte und verknöcherte Rippen leicht durchtrennt, und auch sonst alle Knochen des Skelettes in gemeinhin genügender Weise durchsägt werden können. Nur für die später zu schildernde Sektion der Nase nach *Harke* ist es vorteilhaft, wenn auch nicht unumgänglich notwendig, eine Säge mit höherem Bogen zu verwenden, bei der der Abstand zwischen dem Mittelstücke des Bogens und dem unteren Rande des Sägeblattes etwa 15 cm beträgt.

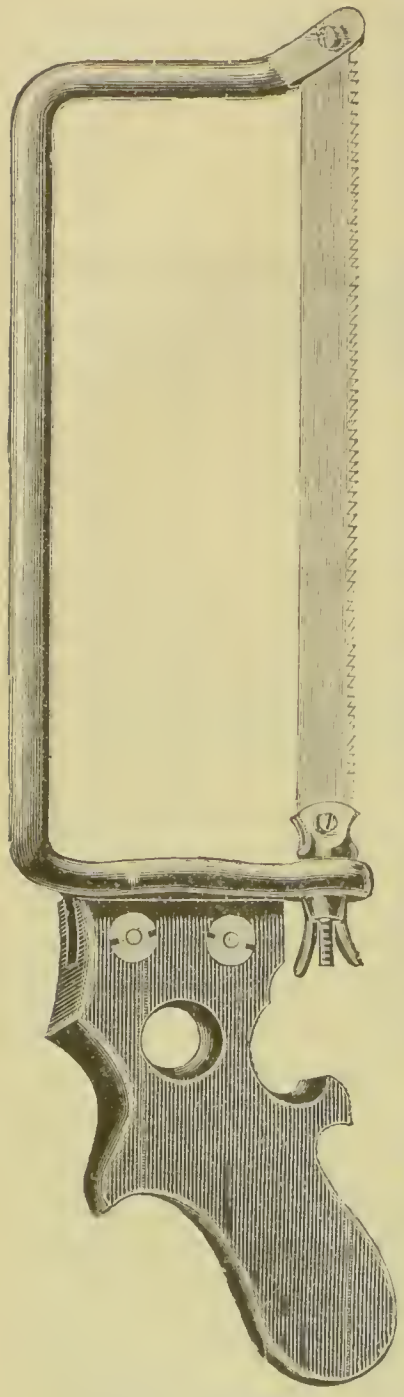

Fig. 6. 1/3 Größe.

Handelt es sich speziell darum, von langen Röhrenknochen vollständige Längsschnitte zu erhalten, muß man natürlich zu anderen Sägen greifen, sei es, daß man eine der gewöhnlichen Tischlersäge ähnliche stellbare Bogensäge verwendet, oder mit einer Tretvorrichtung versehene Kreis- oder Bandsägen benützt, von welch letzteren sich z. B. in meinem Prager Institute seit Jahren ein von der Firma *Arbey* (jetzt *P. Jametel,* 41 Cours de Vincennes) in Paris geliefertes Exemplar in Verwendung befand, das in jeglicher Hinsicht befriedigte, indem es damit leicht gelang, in wenigen Minuten auch durch das ganze Os femoris vollständige und glatte Längsschnitte anzulegen, sowie dünne Lamellen aus großen Knochen in tadelloser Weise zu gewinnen.

Wo viele Kindesleichen seziert werden, ist es zweckmäßig,

außer der abgebildeten größeren Bogensäge auch eine kleinere solche zur Verfügung zu haben, da man mit der größeren Bogensäge bei zarten Knochen, wie es die Schädelknochen des Kindes sind, leicht einbricht und entweder die Knochen selbst oder die darunter liegenden Gebilde verletzt. Ich verwende im Institute eine solche kleinere Säge von 15 cm Blattlänge und 0,5 mm Blattdicke. Dieselbe ist sonst ebenso gebaut wie die größere Bogensäge, nur ist der 11 cm lange Griff einfach zapfenförmig, da die Handhabung dieser Säge wenig Kraftanstrengung erfordert.

Eventuell kann man die kleinere Bogensäge auch dadurch ersetzen, daß man sich zu der größeren Bogensäge ein zarteres Sägeblatt verschafft, welches dann nach Bedarf eingelegt wird.

Ein *Schädelsprenger* (Fig. 7). Es ist das ein mit einem 1,5 cm langen, 6 mm dicken, drehrunden Stiele versehenes Stemmeisen von nahezu 6 cm Länge, 1,8 cm Breite und 6 mm Dicke, welches sich zu einer 1,5 cm breiten, stumpfen Schneide verjüngt und mit einem 9 cm langen, 1 cm dicken, quer angesetzten Stahlgriffe versehen ist. Der Schädelsprenger wird dazu verwendet, um nach Durchsägung des Schädels in der Ebene des größten Horizontalumfanges die Calvaria von der Schädelbasis und von ihren Verbindungen mit der Pachymeninx zu lösen.

Fig. 7. ½ Größe.

Mehrere mit festen, von Metallringen umschlossenen, zylindrischen Griffen versehene *Meißel* verschiedener Länge und Breite und ein gut versicherter *Hammer,* dessen stählener Schlagteil am zweckmäßigsten die Gestalt eines ca. 7 cm langen und 3,5 cm dicken Zylinders besitzt, so daß er bei der Haltung des Hammers in der einen oder anderen Richtung jederzeit sofort zum Schlagen benützt werden kann.

Ein *Knochenschaber.* Am besten bewährte sich mir ein Doppelinstrument von der in der nebenstehenden Skizze (Fig. 8) dargestellten Form. Dasselbe läßt sich leicht fassen und ist sowohl

Fig. 8. ½ Größe.

für gröbere als feinere Arbeit gut zu gebrauchen. Mit dem schmäleren Ende kann man in Vertiefungen an der Oberfläche des Knochens

eindringen und auch aus diesen das Periost vollständig entfernen. Mit dem breiteren Ende kann man rasch von größeren Flächen das Periost abheben. Das breitere Ende hat die Form eines Löffels von 4 cm Länge und 1,7 cm Breite, das schmälere Ende ist lanzettförmig, von 2,5 cm Länge und 1 cm Breite. Das mit Holz bedeckte Mittelstück ist 7 cm lang und in der Mitte 1,5 cm dick.

Ein *Luer*sches *Doppelrhachiotom* (Fig. 9) samt der dazu gehörigen *Wirbelzange* (Fig. 10). Dieses Rhachiotom ist zweifellos für den Anfänger bis jetzt das beste Instrument zur Eröffnung des Wirbelkanals. Seine Anwendung ist leicht zu erlernen und gestattet auch dem minder Geübten, das Rückenmark ohne Gefahr einer Verletzung desselben aus dem Wirbelkanale zu entfernen. Das von mir verwendete Rhachiotom besitzt zwei 2,4 cm weit vorstehende nahezu 1 mm dicke Sägeblätter, welche nur wenig gebogen sind und deren alternierend geschränkte, 1,5 mm hohe und ebenso breite Sägezähne nach hinten gegen den Griff gerichtet sind, so daß mit dem Rhachiotom entsprechend der dachziegelförmigen Lagerung der Wirbelbogen nur im Zuge gesägt wird. Die Distanz der Sägeblätter von einander wird durch die Stellschrauben am vorderen und hinteren Ende des beweglichen Blattes nach Bedarf reguliert. Die von *Brosch* (Wien. klin. Woch., 1897, Nr. 50) angegebene Modifikation des *Luer*schen Doppelrhachiotoms — zapfenförmiger Griff am vorderen Ende des Rhachiotoms, der wie bei einem Hobel mit der



Fig. 9. ½ Größe.

Fig. 10. ½ Größe.

linken Hand zu fassen ist — möchte ich nicht für notwendig halten, da der Griff beim Sägen im Zuge, auf das es wegen der erwähnten Lagerungsart der Wirbelbogen meiner Meinung nach allein ankommt, nichts nützt. Hingegen könnte man von der *Broschs*chen Konstruktion die einfachere Art der Befestigung der Sägeblätter akzeptieren, da dadurch das Instrument sich verbilligt.

Die zu dem *Luer*schen Doppelrhachiotom gehörige Wirbelzange hat Blatteile von 7 cm Länge, ein Schloßstück von 4 cm Länge und Griffe von 17 cm Länge; sie ermöglicht es, die durch das Rhachiotom in den seitlichen Abschnitten quer durchsägten hinteren Bogenteile der Wirbel fest zu fassen und auf größere Strecken in einem Zuge abzureißen. Behufs festeren Anfassens sind die Innenflächen der vorderen Enden der Blatteile mit groben Querriefen versehen.

Mehrere *Sonden* u. z. eine Hohlsonde und gewöhnliche geknöpfte Sonden verschiedener Dicke und Länge, teils aus Metall, teils aus Fischbein.

Ein *Bandmaß* und ein *Stabmaß* nach metrischem System.

Ein *graduiertes Meßgefäß*, in welchem Flüssigkeitsmengen bestimmt werden können und auch nach der Verdrängung des Wassers volumetrische Messungen fester Körper ausgeführt werden können.

Ein größerer *Zirkel* (Fig. 11 und 12) mit S-förmig geschweiften Armen und einem so eingerichteten Schlosse, daß nach vollständiger Umdrehung der Arme im Schlosse der Zirkel mit auswärts gewandten Spitzen auch zur Messung von Durchmessern in Höhlen, z. B. in der Beckenhöhle verwendet werden kann.

Eine gewöhnliche *Standwage* mit leicht abnehmbaren und für das Auflegen anatomischer Präparate zweckmäßig geformten Schalen.

Ein *Holzblock* zum Unterlegen unter die Leiche, um den Kopf der Leiche bei der Sektion des Gehirns in gehobener Stellung zu erhalten oder nach Bedarf den Thorax zu erhöhen, oder einer Extremität, an der eine eingehendere Präparation vorgenommen werden soll, eine feste Unterlage zu geben. Ich verwende hierzu einen Block von der Gestalt eines dreiseitigen Prismas mit 30 cm Höhe und 20 cm Seitenlänge an den Basalflächen.

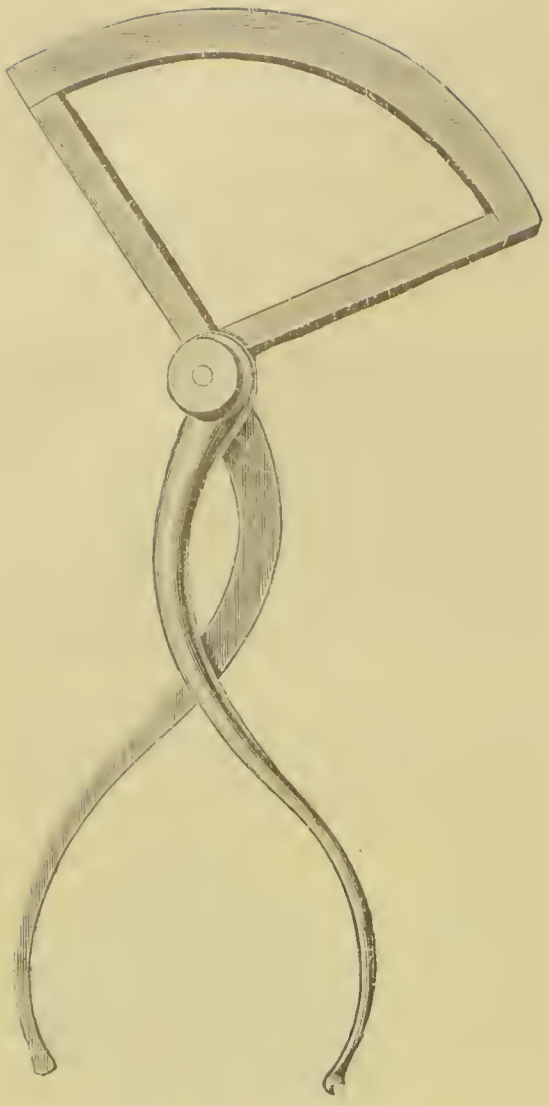

Fig. 11. 1/4 Größe.

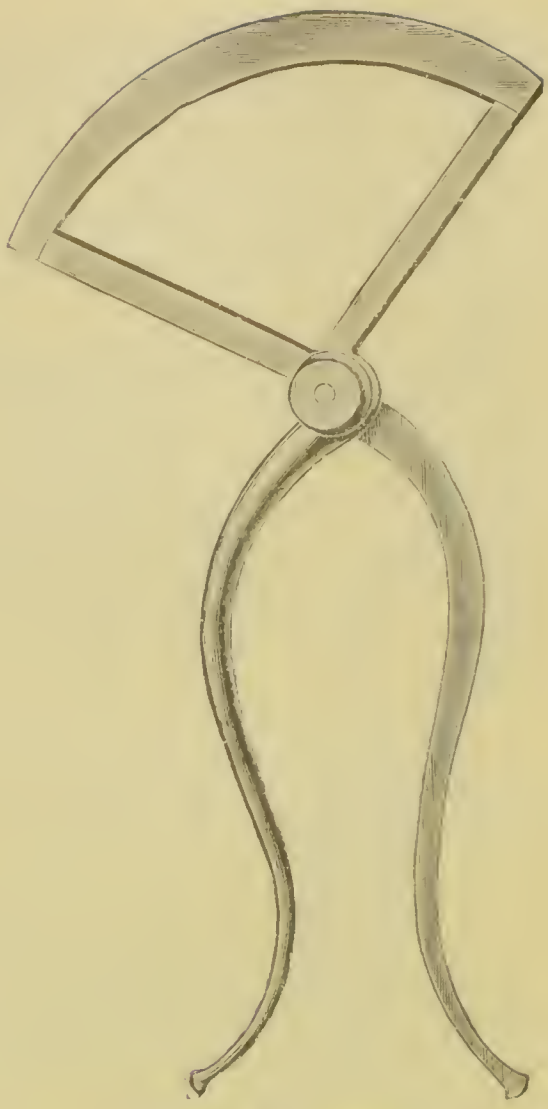

Fig. 12. 1/4 Größe.

Ein *Tischchen* nach der in Fig. 13 gegebenen Skizze, welches über die Unterschenkel und Füße der Leiche auf den Sektionstisch gestellt wird, um während der Sektion die dem Körper entnommenen

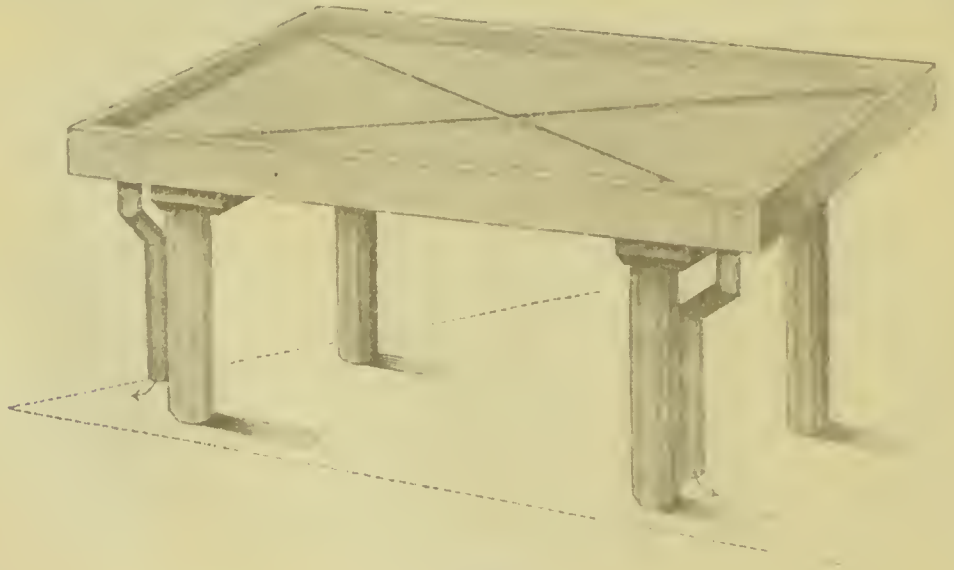

Fig. 13.

Organe behufs weiterer Untersuchung in bequemer Höhe auflegen zu können. Ich lernte dasselbe im Jahre 1896 durch Herrn Prof. *Saxer* aus dem *Marchand*schen Institute kennen und brachte einige kleine Abänderungen daran an. Die Länge des Tischchens beträgt 60 cm, die Breite 40 cm, die Höhe 25 cm. Dabei sind die mit den Ableitungsröhren versehenen vorderen Füße des Tischchens um 3 cm kürzer als die hinteren Füße, damit die Flüssigkeiten von dem Tischchen gut abfließen.

Mehrere verschieden große *Platten* mit leicht aufgebogenen Rändern aus Messing, Zink oder Britanniametall zum Auflegen der durch die Sektion gewonnenen Präparate.

Schließlich möchte ich noch der *Utensilien* Erwähnung tun, welche ich *zur Entnahme bakteriologischen Untersuchungsmaterials während der Sektion* verwende. Es bestehen dieselben aus mehreren mit Holzgriffen versehenen gewöhnlichen Messern, die man ohne Schaden in der Flamme erhitzen kann, aus mehreren Platin-Ösen und Nadeln, sowie einem größeren Vorrate von in der Gasflamme ausgezogenen und an beiden Enden zugeschmolzenen, in einem gutschließenden Behältnisse aufzubewahrenden Glaskapillaren. Mit den heiß gemachten Messern werden die betreffenden, mit den gereinigten und getrockneten Händen aus der Leiche gehobenen Organe eingeschnitten. Von den Schnittflächen aus werden die frisch abgeglühten Platin-Ösen oder Nadeln in das benachbarte Gewebe eingestoßen, um sofort auf bereit gehaltene Nährsubstanzen abzuimpfen oder Deckgläschen und Objektträger zu beschicken. Nach Bedarf werden dann noch von diesen Schnittflächen aus die eben vorher mit einer an den Spitzen erhitzten Pinzette an den Enden abgebrochenen Glaskapillaren eingestochen und gefüllt, was teils durch die Kapillarität von selbst erfolgt, teils durch vorsichtiges Ansaugen mit einer über das freie Ende der Glaskapillare aufgesetzten, jederzeit selbst wieder leicht in der Flamme zu sterilisierenden Glaspipette erzielt werden kann. Handelt es sich um die bakteriologische Untersuchung des Inhaltes einer Kavität, so wird diese mit den heißen Messern oder einer heißen Schere eröffnet und der Inhalt der Kavität teils mittelst der Platin-Ösen oder Nadeln, teils mittelst der Glaskapillaren entnommen. Zum Verschlusse der Glaskapillaren nach der Füllung verwende ich gewöhnliches Siegelwachs, in welches die beiden Enden der immer nur in der Mitte gefaßten Kapillare eingetaucht werden. Auf diese Art gelingt es leicht, in kurzer Frist ohne besonderen Aufenthalt während der Sektion vollkommen reines Impfmaterial für die spätere bakteriologische Untersuchung zu gewinnen. Der Bequemlichkeit

halber sind diese Utensilien einerseits, nämlich für den Sektionssaal in entsprechend ausgestemmten Lücken einer dickeren Holzplatte zusammengestellt, so daß alles sofort zur Hand ist, andererseits in einer gut schließenden, flachen Blechbüchse vereint, die leicht in die Tasche gesteckt werden kann, so daß auch bei auswärtigen Sektionen die Entnahme von Impfmaterial in tadelloser Weise erfolgen kann. Eine sterilisierte Eprouvette enthält dann den Vorrat der Kapillaren, eine andere ist dazu bestimmt, die gefüllten und mit Siegelwachs verschlossenen Kapillaren anfzunehmen, in eine dritte können kleine Organstückchen und dergleichen gegeben werden. Für den Transport von größeren Leichenteilen empfehlen sich die allenthalben erhältlichen, durch Niederklappen des Traggriffes leicht und dicht zu schließenden Milchgefäße aus Weißblech.

Sehr empfehlen möchte ich noch schließlich die konsequente Verwendung von nicht zu dicken, gut passenden Kautschukhandschuhen für den Sekanten und für den assistierenden Diener. Nach meiner jetzt mehr als ein Dezennium umfassenden Erfahrung erlernt man in wenigen Wochen mit solchen Handschuhen so gut tasten und sezieren wie mit nackten Händen und ist damit die Gefahr einer Infektion durch die Sektion sicher beseitigt. Mit Hilfe von reichlich angewandtem Talkpulver geht das An- und Ausziehen der Handschuhe sehr rasch vor sich und kommt auch ein vielbeschäftigter Prosektor mit einem Paare Kautschukhandschuhe monatelang aus. Vor kurzem hat diese Handschuhe *Simmonds* (l. c.) mit Recht wieder ganz besonders gerühmt.

Mit den in Voranstehendem beschriebenen Instrumenten und Utensilien reicht man meiner Erfahrung nach für die eigentliche pathologisch-anatomische Sektion jederzeit vollständig aus. Die geschilderten Instrumente müssen selbstverständlich von bestem Materiale und sehr gut gearbeitet sein. Wenn sie dadurch auch etwas höher zu stehen kommen, so sind sie dann doch um so dauerhafter, so daß bei verständiger Benützung und sorgfältiger Instandhaltung derselben die gleichen Instrumente auch bei einer größeren Zahl von Sektionen Jahre hindurch verwendet werden können.

Besondere Zwecke, wie die Herstellung von Injektions- oder Korrosionspräparaten, die eingehende Messung des Schädels oder Beckens etc. erfordern natürlich besondere Hilfsmittel, auf die hier nicht weiter eingegangen werden soll.

Äußere Untersuchung der Leiche.

Dieselbe ist von der größten Bedeutung und ergibt nicht bloß sehr oft direkt die wichtigsten Befunde an den von außen leicht zugänglichen Organen, so an der Haut und an dem Unterhautzellgewebe, an oberflächlich gelagerten Schleimhäuten, an den Augen, den Mammae, den äußeren Genitalien und den externen Lymphdrüsen, sondern führt auch zu wiederholtemmal auf die richtige Spur jener Veränderungen, welche bei der weiteren Sektion in den anderen Organen des Körpers, so namentlich in den Muskeln, Knochen und Gelenken, aber auch im Gehirne und den Organen im Innern des Rumpfes zu erwarten stehen. Sie muß möglichst vollständig durchgeführt werden, und gilt auch für sie der Grundsatz, daß nichts zu geringfügig ist, als daß es nicht Beachtung finden sollte.

Die äußere Untersuchung der Leiche besteht aus zwei Teilen, nämlich aus der Untersuchung der allgemeinen äußeren Verhältnisse und der Untersuchung der speziellen äußeren Verhältnisse an den einzelnen Teilen des Körpers.

Untersuchung der allgemeinen äußeren Verhältnisse.

Hierbei ist zu untersuchen:

Die *Länge des Körpers.* Sie wird gemessen mittelst des Bandmaßes oder mittelst eines Stabmaßes und zwar so, daß man das Maß neben der Leiche auf der Platte des Sektionstisches auflegt und nun die Entfernung des höchsten Punktes des Kopfes von den senkrecht zu den Unterschenkeln gestellten Fußsohlen bestimmt.

Der *Knochenbau,* ob derselbe ein kräftiger oder graziler ist ob das richtige Verhältnis zwischen den einzelnen Teilen des Skelettes vorhanden ist, oder nicht.

Die *allgemeine Beschaffenheit der Muskulatur,* ob dieselbe kräftig oder schwächlich ist.

Der *Ernährungszustand.* Hierbei ist die Menge des Panniculus adiposus subcutaneus in Betracht zu ziehen.

Die *allgemeine Beschaffenheit der Haut* und zwar ihr allgemeiner Blutgehalt, ihre Glätte, ihre Faltbarkeit, ihre Farbe, sowie das Vorhandensein allgemeiner pathologischer Veränderungen, z. B. universelle Blutaustritte, ausgebreitete Pigmentationen, Exanthem-Effloreszenzen, Ödem und schließlich etwaiger Decubitus.

Die *Leichenverfärbungen,* welche sich entweder als Hypostasen des Blutes oder als Imbibition mit durch Fäulnis diffus gewordenem

Blutfarbstoffe oder als durch das bei der Fäulnis entstandene Schwefeleisen bedingte Grünfärbungen darstellen.

Endlich die *Totenstarre* in Bezug auf ihren Grad und ihre Verbreitung.

Untersuchung der speziellen äußeren Verhältnisse an den einzelnen Teilen des Körpers.

Im Bereiche des Kopfes. Dabei muß berücksichtigt werden eine eventuelle besondere Formation des Hirn- oder Gesichtsteiles des Kopfes, die Beschaffenheit des Haupthaares (und Barthaares) in Bezug auf die Menge, Farbe und Länge, das Verhalten der Augen, der Nase, der Ohren, der Lippen, des Gebisses und schließlich etwaige besondere Befunde wie Ulcerationen, endzündliche Schwellungen, Tumorbildungen und Verletzungen im Bereiche des Kopfes.

Im Bereiche des Halses. Es sind da zu schildern Länge und Dicke des Halses, die Beschaffenheit der supraclavicularen Gruben und etwaige besondere Befunde am Halse.

Im Bereiche des Thorax. Auch hier muß man zuerst die Dimensionen bestimmen, dann etwaige Asymmetrien des Thorax, sowie Deviationen der Wirbelsäule beachten, das Verhalten der Mammae feststellen und hierauf auf etwa vorhandene besondere Befunde eingehen.

Im Bereiche des Unterleibes. An demselben ist zu untersuchen die Ausdehnung des Abdomens, seine Spannung und Resistenz, das Verhalten des Beckens und das eventuelle Vorkommen besonderer Veränderungen, wie Hernien, Narben, Striae, Tumoren und Verletzungen.

Im Bereiche der äußeren Genitalien. Beim männlichen Individuum ist besonders zu achten auf Mißbildungen und Narben des Penis und die Situation der Testikel, beim weiblichen Individuum etwaiger Prolaps der Vagina zu konstatieren.

Im Bereiche der Extremitäten müssen sofort besondere Befunde an den Knochen, Gelenken und Muskeln festgestellt werden und auch gleich die von außen tastbaren Lymphdrüsen untersucht werden.

Bei dieser äußeren Untersuchung der Leiche handelt es sich wohl zumeist nur um bloßes Schauen und Fühlen und vielfach um nur approximative Schilderung, doch aber soll der Sekant darnach streben, auch hierbei so exakt als möglich vorzugehen i. e. in ausgedehnter Weise direkt messen, und wenn es nur irgendwie tunlich ist, an pathologisch veränderten Stellen einschneiden, um sofort Durchschnittsflächen durch kranke Gewebe zur Ansicht zu bringen

und für weitere histologische und bakteriologische Untersuchungen geeignetes Material zu gewinnen. Zu häufig geschieht es nämlich, daß während der übrigen Sektion die betreffenden wichtigen Stellen an der äußeren Oberfläche der Leiche verunreinigt werden, oder daß hinterher nach Beendigung der Sektion gerade auf die Untersuchung solcher Stellen vergessen wird.

Am zweckmäßigsten steht der Sekant bei der äußeren Untersuchung der Leiche an der rechten Seite derselben, ein Platz, von welchem aus er leicht zu jedem Teile der Leiche gelangen kann. Diesen Platz soll der Sekant im Interesse derjenigen Ärzte, welche der Sektion beiwohnen, überhaupt während der ganzen Sektion so wenig als möglich verlassen. Der Diener, welcher dem Sekanten assistiert, steht diesem gegenüber an der linken Seite der Leiche, um dieselbe in jede von dem Sekanten gewünschte Stellung zu bringen, die Instrumente und Utensilien zu reichen, diesen oder jenen Körperteil besonders zu fixieren, Wasser aufzugießen, kurz alle von ihm verlangten Hilfeleistungen zu verrichten. Die Instrumente werden am besten auf einer Platte links von dem Fußende der Leiche aufgelegt, und soll es sich der Sekant zur Regel machen, während der ganzen Sektion jedes Instrument nach seiner Benutzung sofort wieder auf die Platte zurückzulegen, da nur auf diese Weise die einzelnen Instrumente stets zur Hand sind, und auch die Gefahr einer Verletzung des Sekanten oder des Dieners durch, wie man es leider öfters sieht, auf oder selbst in der Leiche herumliegende Instrumente vermieden wird.

Sektion des Gehirns.

Eröffnung des Schädels. Zu diesem Behufe tritt der Sekant an das Kopfende der Leiche und führt zunächst, nachdem durch den unter den Hals der Leiche geschobenen Holzblock der Kopf der Leiche gehoben wurde, mit dem Knorpelmesser von der Gegend hinter dem linken Ohre über den Scheitel in frontaler Richtung einen Schnitt bis in die Gegend hinter dem rechten Ohre durch die behaarte Kopfhaut, deren Haare früher mit der Pinzette oder einem Kamme entsprechend gescheitelt wurden und durch die Galea aponeurotica bis auf das Periost, ohne dieses selbst aber zu durchtrennen. Daß dieser Schnitt nicht zu tief geht, ist deswegen von Bedeutung, weil sonst leicht auch das Periost verletzt wird, und infolgedessen

namentlich bei Schädeln Neugeborener während des nun folgenden Abziehens der Kopfschwarte das Periost leicht auf größere Strecken abgelöst werden kann, wodurch möglicherweise wichtige Befunde, z. B. subperiostale Blutungen, unklar gemacht werden können. Das Abziehen der Kopfschwarte von dem Schädel erfolgt in der Weise, daß der Sekant zuerst den vorderen Schnittrand der Kopfschwarte mit den Fingern und der Spitze des Knorpelmessers etwas lüftet und dann mit beiden Händen die vordere Hälfte der Kopfschwarte unter Umstülpung derselben durch kräftigen Zug von der Unterlage löst und sie so allmählich über das Gesicht der Leiche hinüberklappt. Auf dieselbe Art wird dann die hintere Hälfte der Kopfschwarte nach hinten von der Calvaria abgezogen.

Jetzt liegt der Teil des Schädels, der durch den horizontalen Sägeschnitt von der Schädeldecke abzutrennen ist, in genügendem Umfange bloß und kann sofort an das Aufsägen des Schädels geschritten werden. Der Sägeschnitt soll dem größten Horizontalumfange des Schädels entsprechen, vorne durch die Glabella, hinten durch die größte Protuberanz des Occiput gehen und dabei rechts und links in vollkommen gleicher Höhe verlaufen. Bei einiger Übung gelingt es auch leicht, den Sägeschnitt in dieser richtigen Weise zu führen. Der Anfänger kann sich überdies unschwer einen sehr guten Behelf dadurch verschaffen, daß er sich mit dem Knorpelmesser den Sägeschnitt vorzeichnet oder einen in eine Farbe oder in Tinte getauchten Bindfaden in der Höhe des beabsichtigten Sägeschnittes um den Schädel anspannt, wobei der Abdruck der Farbe eine sichere Direktive für den Sägeschnitt gibt. Zweckmäßig ist es auch, vor dem Sägen die Musculi temporales beiderseits in der Sägelinie einzuschneiden. Man vermeidet damit die sonst kaum zu umgehende und doch ganz überflüssige Zerreißung dieser Muskeln durch die Säge.

Zum Sägen stellt sich der Sekant etwas nach links von dem Kopfe der Leiche, faßt mit der linken Hand und zwar sehr fest das von der umgestülpten vorderen Hälfte der Kopfschwarte bedeckte Gesicht der Leiche und beginnt nun mit der vorschriftsmäßig gehaltenen Säge, welche durch das Nagelglied des linken Daumens gestützt werden kann, in der Gegend der Glabella einzusägen. Es wird dabei die Säge der Stellung ihrer Zähne entsprechend im Stoße geführt und sofort durch Drehung des Kopfes nach links die weitere Sägelinie an der rechten Seite des Schädels verfolgt. Den Kopf der Leiche immer mehr nach links drehend sägt der Sekant auf diese Weise an der rechten Peripherie des Schädels soweit als möglich nach hinten zu fort und kommt so

leicht dazu, bis über die Mittellinie der Squama ossis occipitis hinaus, bis in die linke Hälfte der Sutura lambdoidea sägen zu können. Kann der Sägeschnitt schließlich im Bereiche des hinteren Abschnittes des Schädels nicht mehr weiter nach links fortgeführt werden, so hebt der Sekant die Säge aus der Sägefurche heraus und dreht den Kopf der Leiche ganz nach rechts herüber, bei welcher Lage es jetzt ohne Mühe gelingt, den Rest des Sägeschnittes an der linken Hälfte des Schädels zu vollenden. Während des ganzen Sägeaktes muß die Säge natürlich stets mit Bedacht geführt werden, damit nicht etwa die Pachymeninx oder gar darunterliegende Teile des Gehirnes verletzt werden. Es ist meiner Erfahrung nach bei gehöriger Übung und Sorgfalt nicht zu schwer, eine solche Verletzung beim Aufsägen des Schädels zu vermeiden und finde ich es daher nicht gerechtfertigt, wenn noch manchenorts der Schädel in der Horizontalebene mittelst eines Meißels und Hammers eröffnet wird, wodurch derselbe ganz unnötigerweise geschädigt wird. Aus demselben Grunde erscheint mir auch wenigstens für Sektionen die von *van Walsem**) angegebene Methode, mittelst einer eignen, durch eine Schutzleiste resp. einen federnden Indikator gegen zu tiefes Eindringen versicherten Säge, die *van Walsem* Kranioprion nennt, den Schädel aufzusägen, nicht notwendig.

Die im vorhergehenden geschilderte Art des Aufsägens des Schädels geht sehr schnell vor sich und ergibt sehr schöne Resultate. Sie läßt sich auch bei Kinderschädeln in Anwendung bringen, und treten hierbei viel weniger leicht Brüche und Spaltungen der Schädelknochen ein, als wenn man diese, wie es öfters geschieht, mit der Knochenschere durchschneidet.

Mittelst des Schädelsprengers wird hierauf das jetzt noch sehr wenig bewegliche Schädeldach an mehreren Punkten gelüftet und zwar so, daß man das Meißelende des Schädelsprengers flach zwischen die Ränder des Sägeschnittes einführt und dann durch eine rasche Drehung an dem Handgriffe des Schädelsprengers eine Querstellung des Meißelendes desselben herbeiführt, wodurch die Ränder des Sägeschnittes bis auf 1,5 cm zum Klaffen gebracht werden. Es ist dann meist eine leichte Sache, mit der rechten Hand, deren Finger in der Glabellargegend den unteren Rand des Schädeldaches umgreifen, durch einen etwas kräftigeren Zug das Schädeldach von der Pachymeninx abzuheben, resp. die Verbindung zwischen Pachymeninx und Lamina vitrea zu lösen.

---

*) *Van Walsem*, Ein neues Operationsverfahren zur Eröffnung der Schädelhöhle zu path.-anatomischen und chirurgischen Zwecken. Virchows Archiv 163, B. 1901 und 170, B. 1902.

Besondere Verhältnisse können Abweichungen von dem bisher geschilderten Verhalten bedingen, so wenn es sich darum handelt, bei zu feierlicher Aufbahrung bestimmten Leichen mit kahlem Kopfe die infolge des erwähnten Frontalschnittes durch die Kopfschwarte hinterher notwendige und beim Fehlen der Haare natürlich sichtbare, frontal über den Scheitel verlaufende Naht zu vermeiden. Man kann sich da leicht dadurch helfen, daß man statt des Frontalschnittes durch die Kopfschwarte zwei von der Gegend hinter den Ohrmuscheln beginnende und nach hinten zu gegen die Spitze der Squama ossis occipitis konvergierende Schnitte durch die Kopfschwarte führt. Auch dabei gelingt es noch, die vordere Hälfte der Kopfschwarte über das Gesicht der Leiche umzuklappen und den Schädel für den beabsichtigten Sägeschnitt in der größten horizontalen Circumferenz frei zu legen.

Eine andere Modifikation ist oft dadurch bedingt, daß es etwa infolge pathologischer Verwachsungen zwischen Pachymeninx und Lamina vitrea oder wegen des jugendlichen Alters des zu sezierenden Individuums nicht möglich ist, auch durch einen recht kräftigen Zug mit der rechten Hand das Schädeldach von der Pachymeninx abzulösen. In einem solchen Falle darf man das Abheben des Schädeldaches nicht forcieren wollen, da dadurch leicht beträchtliche Quetschungen des Gehirns erzeugt werden, sondern muß man sofort in der Höhe des Sägeschnittes und zwar im Bereiche des ganzen Sägeschnittes die Pachymeninx mit dem Spitzenteile des Hirnmessers spalten, die Falx cerebri major in derselben Höhe von der Glabellargegend aus durchtrennen und nun das Schädeldach samt dem Konvexitätsabschnitte der Pachymeninx von vorne nach hinten abheben. Dabei ist es aber dann auch noch schließlich notwendig, das hintere Ende der Falx major gleichfalls in der Höhe des Sägeschnittes also gerade über dem Tentorium cerebelli zu durchschneiden, was am besten bei ad maximum nach rückwärts abgezogenem Schädeldache von innen her mit dem Hirnmesser oder der anatomischen Schere geschieht.

Der Sekant kehrt nun wieder an seinen früheren Platz an der rechten Seite der Leiche zurück und mißt zunächst das Schädeldach, indem er an demselben den Horizontalumfang mittelst des um den Sägerand angelegten Bandmaßes, weiter die Länge und in der Mitte des Längsdurchmessers senkrecht auf diesem die Breite mittelst des Stabmaßes bestimmt. Dann untersucht man die Gestalt des Schädeldaches, die Dicke seiner Knochen, die Menge der Diploë, die Beschaffenheit der Nähte und überhaupt alles, was an der inneren oder äußeren Oberfläche des Schädeldaches bemerkehswert

erscheint. Die etwa notwendige Entfernung des Periosts wird mittelst des Knochenschabers vorgenommen.

Untersuchung des Gehirns. Dieselbe beginnt mit der Untersuchung des Konvexitätsabschnittes der Pachymeninx. Man prüft zuerst die Spannung der Pachymeninx, besichtigt dann ihre Außenfläche und eröffnet hierauf mit dem Hirnmesser vom Scheitel aus nach vorne und nach hinten den Sinus sagittalis superior, dessen Inhalt bestimmt und eventuell entfernt wird, um die Wandungen des Sinus besichtigen zu können. Dann spaltet man in der Höhe des Sägeschnittes des Schädels die Pachymeninx zuerst links und hierauf rechts mit dem eingestochenen Spitzenteile des Hirnmessers in sehr vorsichtiger Weise, so daß die inneren Meningen und das Gehirn gar nicht verletzt werden. Es ist jetzt möglich, die beiden Hälften des Konvexitätsabschnittes der Pachymeninx nach einander umzuklappen und ihre Innenfläche zu untersuchen. Dabei ergibt sich auch die Gelegenheit, die in den Sinus sagittalis superior einmündenden Pialvenen des genaueren zu besichtigen. Ist an ihnen keine pathologische Veränderung vorhanden, so können sie mit dem hakenförmig gekrümmten Zeigefinger der linken Hand von vorne nach hinten auf beiden Seiten von dem Sinus sagittalis superior abgerissen werden. Sind sie pathologisch verändert z. B. thrombosiert, so empfiehlt es sich wie übrigens auch sonst bei weitem mehr, dieselben nicht abzureißen, sondern in exakter Weise mit der anatomischen Schere nacheinander abzuschneiden. Man hat jetzt nur mehr die Durchtrennung des vorderen Endes der Falx major in der Höhe der Glabella vorzunehmen, um den ganzen Konvexitätsabschnitt der Pachymeninx gegen das Occiput zurückschlagen zu können.

An dem nunmehr freiliegenden Gehirne werden die inneren Meningen im Bereiche der Konvexität besichtlgt und kann dann sofort zur Herausnahme des Gehirns aus der Schädelhöhle geschritten werden. Zu dem Zwecke faßt der Sekant mit den vier Fingern der linken Hand die Spitzenteile der beiden Stirnlappen des Gehirns, hebt sie aus den vorderen Schädelgruben heraus und durchtrennt nun mittelst des Hirnmessers, fort und fort das Gehirn mehr emporhebend und zugleich es auch nunmehr mit der ganzen linken Hand stützend alles, was den Zusammenhang des Gehirns mit der Schädelbasis vermittelt, id est, die von den Bulbi olfactorii entspringenden Nervi olfactorii, die Nervi optici, die Carotiden, den Stiel der Hypophysis, die Nervi III., IV., VI. und zugleich mit der Durchtrennung des Tentorium cerebelli, welches knapp hinter den Felsenbeinpyramiden eingeschnitten wird, die Nervi V., VII., VIII.,

IX., X., XI. und XII., schließlich auch noch die Arteriae vertebrales in der Höhe des Foramen occipitale magnum. Es hängt jetzt das Gehirn lediglich mehr mit der Medulla spinalis zusammen und ist es nun die Aufgabe, die Medulla oblongata von der Medulla cervicalis so zu trennen, daß ein reiner Querschnitt erzielt wird. Ich kann diesbezüglich nicht genug das früher erwähnte Myelotom empfehlen, weil es mit demselben ganz leicht gelingt, den gewünschten reinen Querschnitt auszuführen. Ist das Myelotom scharf, so fällt der Durchschnitt ganz glatt aus und geht weder von der Medulla oblongata noch von der Medulla cervicalis etwas verloren, was wegen der so häufig notwendigen hinterherigen histologischen Untersuchung dieser Teile ungemein wichtig ist. Das Myelotom wird in Schreibfederhaltung gefaßt und an der ventralen Seite der Medulla oblongata in das Foramen occipitale eingeführt. Hierauf durchschneidet man in einem Zuge, ohne zu drücken, von links nach rechts die Grenzgegend zwischen Medulla oblongata und Medulla cervicalis. Durch diesen letzteren Schnitt wird das Gehirn so weit gelöst, daß es durch seine eigene Schwere aus der Schädelhöhle herausfällt und nun mit seiner Konvexität auf der flachen linken Hand des Sekanten liegt. Es wird jetzt das Gehirn mit der Konvexität nach unten auf eine Platte gelegt und beiseite gestellt, um zunächst die Untersuchung der Schädelbasis absolvieren zu können.

An der Schädelbasis inspiziert man die Innenfläche der Pachymeninx, schneidet die basalen Sinus ein und löst soweit als möglich die Pachymeninx von dem Sägerande aus gegen die zentralen Partien der Schädelbasis ab, um die Beschaffenheit der basalen Schädelknochen festzustellen. Hier ergibt sich auch die beste Gelegenheit, die Hypophysis zu präparieren. Zu diesem Behufe umschneidet man das Diaphragma sellae turcicae und hebt die ganze Hypophysis in schonender Weise aus der Sella turcica heraus. Ein sagittaler Durchschnitt durch dieselbe, am besten etwas nach rechts oder links von der Mittellinie, um den Stiel zu schonen, ermöglicht den Einblick in die beiden Lappen dieses Hirnanhangs.

Hierauf geht der Sekant an die Sektion des Gehirns selbst. Über die beste Art der Sektion des Gehirns sind bereits sehr verschiedene Meinungen geäußert worden und verweise ich in Bezug auf diese Frage, die gewiß noch nicht als abgeschlossen bezeichnet werden kann, auf den Aufsatz von *Siemerling.**) Sicher-

*) *Siemerling:* Die zweckmäßigste Art der Gehirnsektion. Archiv für Psychiatrie, 25. Bd., 1893.

lich paßt nicht ein und dieselbe Sektionsmethode des Gehirns für alle Zwecke gleich gut, immerhin möchte ich doch die folgende Methode als eine für die meisten Fälle ausreichende Methode empfehlen.

An dem mit der Konvexität auf der Platte liegendem Gehirne wird zuerst nach Inspektion der basalen Anteile der inneren Meningen die Untersuchung der Hirnnerven sowie der basalen Arterien vorgenommen. Die einzelnen Nerven werden bis zu ihren Austrittsstellen aus dem Gehirne verfolgt, die Arterien werden bis in ihre Ramifikationen präpariert und dabei nach Bedarf teils quer, teils der Länge nach eingeschnitten, so daß sowohl ihre Wandbeschaffenheit als ihr Inhalt festgestellt werden kann. Hierauf wird das Gehirn, nachdem es etwa gewogen wurde, in drei Teile zerlegt, von denen der eine durch das Kleinhirn samt Pons und Medulla oblongata, die beiden anderen durch die beiden Großhirnhemisphären gebildet sind. Zu diesem Behufe durchschneidet man die Pedunculi cerebri an ihren vorderen Enden genau vor den Corpora quadrigemina in rein querer Richtung und hierauf nach Entfernung des Chiasma nervorum opticorum samt den angrenzenden Teilen der Tractus optici durch einen streng medianen Sagittalschnitt das Infundibulum, das Tuber cinereum, die Substantia perforata posterior, das Septum pellucidum, die Kommissuren des dritten Ventrikels und das Corpus callosum, so daß die beiden Großhirnhemisphären auseinanderfallen. Man beginnt dann mit der Untersuchung einer Großhirnhemisphäre in der Art, daß man von der Fossa Sylvii aus die inneren Meningen je nach Bedarf vollständig oder teilweise ablöst, ihre allfälligen pathologischen Adhäsionen an der Hirnrinde konstatiert und die Windungen und Furchen der Hemisphäre bestimmt. Etwaige pathologische Befunde in den inneren Meningen oder von außen wahrnehmbare Veränderungen an dem Gehirne selbst werden dabei sofort auf das genaueste erhoben und exakt topographisch bestimmt. Hierzu empfiehlt sich ganz ungemein das Einzeichnen pathologischer Veränderungen in Schemen der Oberfläche des Gehirns, die nach Bedarf aus einer Anatomie kopiert werden oder, was am zweckmäßigsten ist, mittels Stampiglien in das Protokoll eingedruckt werden. Dann schneidet man in dem Sulcus calcarinus bis zur Cella media des Seitenventrikels ein, also auch durch die Umbiegungsstelle des Gyrus fornicatus, wodurch das ganze Hinterhorn zur Darstellung gelangt, und die so häufige mehr oder weniger weit gediehene Obliteration desselben erhoben werden kann. Hierauf öffnet man von der Cella media aus durch vorsichtige Abhebung des Fornix von dem Thalamus opticus und

Lostrennung des medialen Randes des Gyrus hippocampi den ganzen Seitenventrikel, dessen Inhalt sowie der des dritten Ventrikels schon bei der Trennung der beiden Großhirnhemisphären von einander bestimmt worden war und dessen Weite nun in seinen einzelnen Teilen durch Messung direkt festgestellt werden kann. Die weitere Zerlegung der Hemisphäre erfolgt dann am zweckmäßigsten nach der Methode von *Pitres*.*) Zu diesem Behufe werden die vier Finger der linken Hand in die Zentralfurche der auf ihrer medialen Fläche aufliegenden und mit dem hinteren Ende dem Sekanten zugekehrten Hemisphäre eingesenkt, um die Hemisphäre zu fixieren und hierauf in raschem Zuge mit dem Hirnmesser die einzelnen zur Zentralfurche parallelen Schnitte geführt. Es sind das von vorne nach hinten gezählt folgende Schnitte (vide die schematischen Figuren 14—20 [15—20 nach *Pitres*] auf Tafel I):

1. Die *Sectio praefrontalis* durch den Spitzenteil des Stirnlappens ca. 5 cm vor der Zentralfurche.

2. Die *Sectio pediculo-frontalis* durch den „Fußteil" der Stirnwindungen i. e. durch jene Abschnitte der Stirnwindungen, mittelst welcher dieselben mit der vorderen Zentralwindung zusammenhängen.

3. Die *Sectio frontalis* durch die vordere Zentralwindung.

4. Die *Sectio parietalis* durch die hintere Zentralwindung.

5. Die *Sectio pediculo-parietalis* durch den „Fußteil" der Scheitelwindungen und

6. Die *Sectio occipitalis* etwa 1 cm vor dem Sulcus parieto-occipitalis.

Nach dem dritten Schnitte müssen natürlich die Finger der linken Hand aus der Zentralfurche herausgehoben werden, und muß von nun an die Lage jedes folgenden Schnittes nach der des vorausgegangenen bestimmt werden. Alle Schnittstücke werden sorgfältig besichtigt und hierauf nach einander so auf die Platte gelegt, daß stets die hintere Schnittfläche nach oben sieht, wie wenn man hinter dem betreffenden Individuum stehend die einzelnen Schnittstücke von hinten besichtigen würde.

Genau in der gleichen Weise wird mit der anderen Hemisphäre verfahren und liegen dann auf der Platte nebeneinander und parallel zu einander die einzelnen Schnittstücke der beiden Großhirnhemisphären.

---

*) *Pitres*: Recherches sur les lésions du centre oval des hémisphères cérébraux, étudiées au point de vue des localisatiuns cérébrales. Paris 1877.

An der *Sectio praefrontalis* (Fig. 15) sieht man die Rinde und das Mark der drei Stirnwindungen, des Gyrus orbitalis sowie der Windungen an der medialen Fläche des Stirnlappens;

an der *Sectio pediculo-frontalis* (Fig. 16) die drei Stirnwindungen, das vordere Ende der Insula Reilii, den Gyrus orbitalis, das Corpus callosum, den Kopf des Nucleus caudatus, den vorderen Teil des Nucleus lentiformis und die lenticulo-striäre Partie der Capsula interna;

an der *Sectio frontalis* (Fig. 17) die vordere Zentralwindung, die Insula Reilii, die Temporalwindungen, das Corpus callosum, den Schweif des Nucleus caudatus, den Thalamus opticus, das Mittelstück des Nucleus lentiformis, den vorderen Teil der lenticulo-optischen Partie der Capsula interna, die Capsula externa und das Claustrum;

an der *Sectio parietalis* (Fig. 18) die hintere Zentralwindung, die Insula Reilii, die Temporalwindungen, das Corpus callosum, den Schweif des Nucleus caudatus, das hintere Ende des Thalamus opticus und des Nucleus lentiformis, das hintere Ende der lenticulo-optischen Partie der Capsula interna, die Capsula externa und das Claustrum;

an der *Sectio pediculo-parietalis* (Fig. 19) den Lobulus parietalis superior et inferior, die Temporalwindungen, das Corpus callosum, das hinterste Stück des Thalamus opticus und den Schweif des Nucleus caudatus;

an der *Sectio occipitalis* (Fig. 20) Rinde und Mark des Occipitallappens.

Auf diese Art sind die beiden Großhirnhemisphären an vielen Stellen durchschnitten, sind die korrespondierenden Teile derselben miteinander leicht zu vergleichen und ist auch hinterher nach Härtung eines Abschnittes stets die genaueste Orientierung an demselben möglich. Man kann an den einzelnen Stücken auch späterhin noch vollkommen sicher bestimmen, welche Faserzüge der weißen Substanz dieser oder jener Partie der Hirnrinde entsprechen und so die oft ungemein wichtige Frage einer sekundären Degeneration von einem umschriebenen Erkrankungsherde aus durch histologische Untersuchung zur Lösung bringen. Es ist das ein Vorzug dieser Sektionsmethode, welchen jeder, der sich mit der histologischen Untersuchung pathologischer Hirnveränderungen zu beschäftigen hat, sicher zu würdigen weiß. Dabei haben auch die einzelnen Stücke der Großhirnhemisphären die richtige Dicke für die Härtung, indem nämlich einerseits die Erhärtungsflüssigkeit dieselben vollständig durchdringen kann, andererseits die Stücke nicht so dünn sind, daß störende Verbiegungen derselben eintreten.

Durch die vollständige Abtrennung der einzelnen Stücke voneinander wird weiter noch die bei bloßen Einschnitten in die Gehirnsubstanz unvermeidliche Zerrung der Nervenfasern vermieden, so daß jede Stelle gleich gut zur histologischen Untersuchung geeignet ist.

Der Vorwurf besonderer technischer Schwierigkeiten kann der Lamellierungsmethode der Großhirnhemisphären nicht gemacht werden. Nach meiner Erfahrung erlernt es der Sekant, der doch ohnedies die einzelnen Windungen und Furchen des Gehirns kennen muß, sehr rasch, die Schnitte richtig zu führen und die einander korrespondierenden Stellen der beiden Hemisphären zur Anschauung zu bringen.

Das Kleinhirn wird durch einen Sagittalschnitt, der genau durch die Mittellinie des Wurms führt, halbiert und dadurch der vierte Ventrikel geöffnet, so daß man diesen incl. seiner Nidamente vollständig überblicken kann. Dann werden die Corpora restiformia, die Processus cerebelli ad corpora quadrigemina et ad pontem auf beiden Seiten senkrecht zu ihrer Längsachse durchtrennt, womit die Kleinhirnhemisphären abgelöst sind. Jede dieser Hemisphären wird hierauf von der Schnittfläche des Wurms aus durch einen horizontalen Schnitt in eine obere und untere Hälfte zerlegt, um den Nucleus dentatus zur Anschauung zu bringen.

Der Pons und die Medulla oblongata werden durch Querschnitte zergliedert, wozu in der Regel drei Schnitte genügen, nämlich ein Schnitt durch die Loci coerulei, ein Schnitt durch die Eminentiae teretes und ein Schnitt durch die Mitte der Alae cinereae. Auch diese Schnitte müssen in raschem Zuge und ohne stärkeren Druck geführt werden, wirklich reine Querschnitte sein und den Pons sowie die Medulla oblongata in vollständig getrennte Stücke zerlegen. Es ist das, wie schon beim Großhirne erwähnt wurde, von Wichtigkeit wegen der etwaigen späteren histologischen Untersuchung nach Erhärtung dieser Teile.

Bei allen den Schnitten durch das Gehirn darf selbstverständlich keine Schnittfläche mit dem Wasserstrahle abgespült werden, bevor nicht festgestellt ist, daß von dem betreffenden Stücke keine weitere histologische Untersuchung auszuführen sein wird. Sollte das Messer nach einem Schnitte mit Blut stark beschmutzt sein, so wird es abgewaschen und trocken gewischt, bevor der nächste Schnitt zur Ausführung gelangt.

Von *anderen Sektionsmethoden des Gehirns* verwende ich nicht selten diejenige, bei welcher die in der angegebenen Weise von einander getrennten Großhirnhemisphären durch einen großen

Horizontalschnitt, der durch die Mitte des Thalamus opticus und den Sulcus calcarinus geht, in eine obere und untere Hälfte zerlegt werden. Es hat diese Methode den Vorteil, die Capsula interna in ihrem lenticulo-striären und in ihrem lenticulo-optischen Anteile samt dem Knie mit einem Schlage zur Ansicht zu bringen, und die Beziehungen von Erkrankungsherden, zumal Blutungsherden im Großhirne zu der Capsula interna gut demonstrieren zu können. Sie paßt auch sehr gut für ganz weiche, z. B. kindliche Gehirne. Ein solcher Horizontalschnitt durch eine Großhirnhemisphäre (Fig. 21 auf Tafel II) zeigt den Kopf und Schweif des Nucleus caudatus, den Thalamus opticus, die Glieder des Linsenkerns, die beiden Hälften und das Knie der Capsula interna, die Capsula externa und das Claustrum, ferner den ganzen Frontal- und Occipitallappen.

Weiters kappe ich mitunter, so bei Hydrocephalie des Großhirns, die Großhirnhemisphären in der Höhe der oberen Fläche des Corpus callosum und eröffne die Seitenventrikel durch Einschnitte in das Centrum ovale Vieussenii, welche Einschnitte dem Verlaufe des Vorderhorns, der Cella media und dem Verlaufe des Hinterhorns entsprechen. Durch Emporheben des Corpus callosum bringe ich dann das Septum pellucidum und den Fornix zur Ansicht, schneide hierauf von dem Foramen Monroi aus den Fornix und das Corpus callosum quer durch, womit der dritte Ventrikel und das Infundibulum dargestellt sind.

Sollte sich bei einer dieser beiden letztgenannten Methoden der Sektion des Großhirns die Notwendigkeit herausstellen, das Großhirn noch weiter zu zerlegen, so kann das ganz gut wieder mittelst der *Pitres*schen Schnitte an den oberen und unteren Hälften der Großhirnhemisphären erfolgen. Es besteht eben dann jede *Pitres*sche Schnittlamelle aus einer oberen und unteren Hälfte, an welchen späterhin nach der etwaigen Härtung auch noch immer eine vollständig exakte Orientierung zu gewinnen ist.

Endlich führe ich auch hie und da durch das ganze Großhirn Frontalschnitte, die unter Umständen, so bei Erkrankungen des Corpus callosum, sehr brauchbare Bilder geben.

Das Kleinhirn, der Pons und die Medulla oblongata werden aber stets in der geschilderten Weise seziert.

Oft, besonders bei Herderkrankungen des Gehirns, ist es zweckmäßig, das Gehirn bei der Sektion zunächst nur in die beiden Großhirnhemisphären einerseits und den Pons mit Medulla oblongata und Kleinhirn andererseits zu zerlegen und erst nach Härtung dieser 3 Teile in 10prozentiger wäßriger Formalinlösung oder in

Formalin-Müller (10 Teile Formalin auf 100 Teile Liquor Mülleri) nach etwa 14 Tagen die für den betreffenden Fall passendsten Durchschnitte vorzunehmen. Es empfiehlt sich das namentlich für die Gewinnung von Demonstrations- und Musealpräparaten sowie für das Photographieren von Durchschnittsflächen.

Sektion des Rückenmarkes.

Eröffnung des Wirbelkanales. Auf Grund der Erfahrung möchte ich für die Schultechnik der pathologisch-anatomischen Sektion empfehlen, die Wirbelsäule stets nur von hinten her zu eröffnen.

Ich weiß sehr wohl, daß manche Prosektoren es vorziehen, die Wirbelsäule von vorne mittelst gezähnter Meißel (*Brunetti*-sche Meißel) zu eröffnen, und habe ich selbst ungemein oft diese rasch durchzuführende und elegant anzusehende Methode geübt. Es kommt aber dabei leider durch die Hand des minder Erfahrenen sehr leicht zu Quetschungen des Rückenmarkes, wodurch die mitunter so ungemein wichtige weitere histologische Untersuchung des Rückenmarkes wesentlich beeinträchtigt werden kann. Ich trete deswegen jetzt nunmehr für die Eröffnung der Wirbelsäule von hinten ein, da bei dieser Methode, zumal bei der Anwendung des *Luer*schen Doppelrhachiotoms, eine Verletzung des Rückenmarkes kaum sich ereignet und auch der Anfänger das Rückenmark in tadelloser Weise der Leiche zu entnehmen imstande ist. Übrigens gestattet auch die Eröffnung der Wirbelsäule von hinten, wie ich gleich hier bemerken will, im gegebenen Falle die topographischen Beziehungen des Kleinhirns zum Foramen occipitale magnum, zur Medulla oblongata und eventuell auch zur Medulla cervicalis klar darzustellen, indem hierbei, wenn nach Eröffnung des Schädels bloß das Großhirn herausgenommen wurde, zu welchem Behufe die Pedunculi cerebri in der Nähe ihres vorderen Endes sofort bei der Herausnahme des Großhirns quer abgeschnitten wurden, das Kleinhirn aber zurückgeblieben war, nach Eröffnung des Wirbelkanales nur noch das Mittelstück der Squama ossis occipitis herausgesägt zu werden braucht, um das Kleinhirn, die Medulla oblongata und die Medulla spinalis im Zusammenhange und in situ vor sich zu haben. Der kleine Nachteil, daß es bei der Eröffnung des Wirbelkanals von hinten etwas mühsam ist, die Intervertebralganglien samt den spinalen Nervenwurzeln in continuo heraus zu präparieren,

wird durch die leichte Vermeidung von Quetschungen des Rückenmarkes vollkommen aufgewogen.

Die Eröffnung der Wirbelsäule von rückwärts geschieht in der Art, daß an der auf die Bauchseite gelegten und durch das Unterschieben des Holzblockes unter den Thorax gehobenen Leiche zuerst ein sagittaler Medianschnitt von der Gegend der Protuberantia occipitalis externa nach abwärts bis zur Mitte des Kreuzbeins durch die Haut und das Unterhautzellgewebe geführt wird. Hierauf wird nach rechts und links die Haut samt der unterliegenden Muskulatur in großen Zügen abpräpariert, wodurch die Processus spinosi und die hinteren Abschnitte der Wirbelbögen bloß gelegt werden. Nun setzt man das *Luer*sche Doppelrhachiotom auf den Halsteil der Wirbelsäule an, faßt den Griff mit der rechten Hand, drückt das Rhachiotom von oben her mit der linken Hand an und sägt entsprechend zur Stellung der Sägezähne in kurzen rasch sich wiederholenden Zügen von oben nach unten die Bögen durch. Ist eine Partie der Wirbelsäule absolviert, so rückt man mit dem Sägen weiter nach unten und durchtrennt so allmählich die ganze hintere Wand der Wirbelsäule bis in das untere Ende des Lendenstückes. Jetzt schneidet man zwischen letztem Lendenwirbel und erstem Kreuzwirbel die Ligamenta flava durch, schiebt unter den Bogen des letzten Lendenwirbels die Wirbelzange und reißt, die Wirbelzange mit beiden Händen fest fassend, die durch die Ligamenta flava und interspinalia mit einander zusammenhängenden hinteren Abschnitte der Wirbelbögen mitunter in einer einzigen kontinuierlichen Kette von der übrigen Wirbelsäule gegen das Os occipitis hin ab. Sollte sich hierbei zeigen, daß die obersten Halswirbel noch nicht ganz durchsägt sind, was bei stärkerer Biegung der Halswirbelsäule nach vorne der Fall zu sein pflegt, so setzt man an diesem Abschnitte der Wirbelsäule nochmals das Rhachiotom, aber nun in umgekehrter Richtung an und sägt gegen das Occiput zu die restierenden Wirbelbögen durch.

Statt des Doppelrhachiotoms kann man zur Eröffnung der Wirbelsäule von hinten auch eine einfache Blattsäge (eine „Fuchsschwanzsäge") verwenden, wie das *Neelsen**) empfiehlt, indem man zuerst auf der einen, dann auf der anderen Seite die Wirbelbögen durchsägt. Man kann weiter auch mit dem Meißel die Bögen nacheinander auf beiden Seiten durchschlagen. Es lassen sich durch diese beiden Arten des Vorgehens gewiß auch sehr gute Resultate erzielen, der Anfänger tut aber meiner Meinung nach immer besser,

*) *Neelsen:* Grundriß der pathologisch-anatomischen Technik. Stuttgart 1892.

wenn er mit dem Doppelrhachiotom arbeitet, da ihn die gegebene Distanz der beiden Sägeblätter vor einer Verletzung des Rückenmarkes am sichersten bewahrt.

Bei Kindern eröffne ich die Wirbelsäule mit der Knochenschere, indem ich nacheinander die einzelnen Bögen rechts und links durchkneipe.

Untersuchung des Rückenmarkes. Nach Entfernung der hinteren Abschnitte der Wirbelbögen liegt die Pachymeninx spinalis vor und hat man nur dieselbe an der hinteren Peripherie des Rückenmarkes von unten nach oben mit Pinzette und Schere zu spalten, um das Rückenmark und seine inneren Meningen innerhalb des Wirbelkanales in der Gänze übersehen zu können. Ist auf die Intervertebralganglien keine besondere Rücksicht zu nehmen, so entfernt man das Rückenmark samt der Pachymeninx aus dem Wirbelkanale in der Weise, daß man das Rückenmark immer nur mittelst der Pachymeninx haltend, rechts und links die spinalen Nervenwurzeln mit der Schere durchschneidet und schließlich die Pachymeninx spinalis in ihrer ganzen Circumferenz von dem Rande des Foramen occipitale magnum quer abtrennt. Sind die Intervertebralganglien mit zu entfernen, so geschieht das in der Art, daß man durch leichten Zug an den einzelnen Nervenwurzeln die Intervertebralganglien vorzieht und peripheriewärts von ihnen die Spinalnerven durchschneidet.

Sollte sich bei der Herausnahme des Rückenmarkes irgendwo ein durch das Vorspringen von Knochenzacken bedingtes Hindernis ergeben, so darf man ja nicht etwa am Rückenmarke zerren, um das Hindernis zu überwinden, sondern muß vielmehr die betreffenden Knochenzacken mit der Knochenschere durchschneiden.

Das Rückenmark wird dann vorsichtig auf eine Platte gelegt und nach Besichtigung seiner ganzen Außenfläche die Zergliederung so vorgenommen, daß man vom caudalen Ende aus dasselbe mittelst zahlreicher Querschnitte, die mit ganz reinem Messer zu machen sind, in ca. 2 cm lange Abschnitte zerlegt, wobei, wenn möglich, wie z. B. im Dorsalmarke die Schnitte zwischen den einzelnen Segmenten des Rückenmarkes geführt werden sollen. Die einzelnen Schnitte sollen die Medulla spinalis vollständig durchtrennen, da sonst Zerrungen in den nicht durchtrennten peripheren Anteilen der Medulla unvermeidlich sind. Ein Auseinanderfallen der dadurch erzeugten Teilstücke des Rückenmarkes ist nicht zu befürchten, indem diese durch die Pachymeninx zusammengehalten werden. Die Schnittflächen werden dann in der Reihenfolge ihrer Anlegung von hinten her besichtigt und dabei, wie es übrigens der Richtung

des Einschneidens ohnedies entspricht, stets so orientiert, daß die dorsalen Hörner nach oben, die ventralen Hörner nach unten gekehrt sind. Auf diese Art ist die Korrespondenz zwischen den einzelnen Schnittflächen der Medulla spinalis und den doch gewiß von jedermann mit dem dorsalen Rande nach oben orientierten Schnittflächen der Medulla oblongata und des Pons gegeben, und werden etwaige, lange Strecken betreffende, von der Medulla spinalis auf die Medulla oblongata und den Pons oder umgekehrt zu verfolgende pathologische Veränderungen sofort leicht und richtig topographisch bestimmt.

Auch in Bezug auf das Rückenmark hat es sich mir oft als vorteilhaft erwiesen, die Einschnitte in dasselbe erst nach der Erhärtung vorzunehmen und zwar besonders dann, wenn es sich um langgestreckte Höhlenbildungen im Rückenmarke wie bei der Hydro- und Syringomyelie handelt.

Sektion der Nase und ihrer Nebenhöhlen.

Die Sektion der Nase und ihrer Nebenhöhlen, durch welche gar nicht selten sehr wesentliche Aufklärungen über die Genese pathologischer Veränderungen in den Meningen und dem Gehirne gewonnen werden können, wurde leider bis jetzt viel zu selten ausgeführt und zwar, wie ich glaube, deswegen, weil bis vor kurzem keine Methode bekannt war, nach welcher schnell und leicht und ohne Gefährdung des Gesichtes der Leiche, das bei zur feierlichen Bestattung bestimmten Leichen aus Humanitätsgründen selbstverständlich unbedingt geschont werden muß, die Sektion der Nase und ihrer Nebenhöhlen hätte durchgeführt werden können.

Die Methode von *Schalle,**) nach welcher der hintere Teil der Nase samt den Felsenbeinpyramiden mittelst eines in mehrfachen Biegungen verlaufenden Sägeschnittes herausgenommen wird, leistet zwar auch gutes, sie ist aber komplizierter, erfordert besondere Instrumente und besondere Übung und bringt doch nicht alle Teile der Nase in vollkommen genügender Weise zur Anschauung.

Alles, was man wünschen kann, erfüllt hingegen die Methode

*) *Schalle,* Eine neue Sektionsmethode für die Nasen-, Rachen- und Gehörorgane. Virchow's Archiv 71. Bd. 1877.

von *Harke.**) Nach ihr wird die Schädelbasis durch einen sagittalen Schnitt halbiert, ohne daß dabei hinterher an dem Gesichte der Leiche irgendwie bemerkbare Verunstaltungen zu sehen wären. Sie ermöglicht eine vollständige Untersuchung der Nase und ihrer Nebenhöhlen und gestattet auch, wie ich mich oft davon überzeugt habe, das vollkommen exakte Abnehmen von Impfmaterial zu bakteriologischen Zwecken aus den verschiedensten Teilen der Nase.

Um diese Methode auszuführen, werden zunächst die unteren Enden des frontalen Schnittes, der bei der Eröffnung des Schädels durch die Kopfschwarte geführt worden war, beiderseits über den Processus mastoideus und entlang des vorderen Randes des Musculus cucullaris nach abwärts bis unter die Mitte des Halses verlängert. Hierauf wird von diesen Schnitten aus die an die hintere Hälfte der Kopfschwarte sich anschließende Haut des Nackens samt der unterliegenden Muskulatur von dem Os occipitis und dem obersten Abschnitte der Halswirbelsäule durch bogenförmige Messerzüge abpräpariert. Ebenso löst man dann auch durch vorsichtige Schnitte die vordere Hälfte der Kopfschwarte noch weiter, nämlich bis zur Nasenwurzel und bis zu den Supraorbitalrändern ab und zieht diesen Teil der Kopfschwarte soweit als möglich über das Gesicht herunter. Ist das geschehen, so greift man zur Säge und sägt nun bei stark erhobenem Kopfe der Leiche an der Squama ossis occipitis beginnend die Schädelbasis so ein, daß die Squama ossis occipitis, der Clivus, die Sella turcica, der Körper des Keilbeins, das Siebbein und das Stirnbein in zwei seitliche Hälften zerlegt werden. Am Siebbeine weicht man dabei zweckmäßig von der Mittellinie etwas nach rechts oder links ab, um das Septum narium nicht zu verletzen. Hierauf schneidet man die Pachymeninx und den Apparatus ligamentosus zwischen dem vorderen Rande des Foramen occipitale magnum und dem Processus odontoides sowie die Innenseite der Atlanto-Occipitalgelenke von innen her ein und drängt die beiden Hälften der Schädelbasis durch kräftigen Zug an denselben auseinander, wobei die Nasenbeine und der harte Gaumen, sowie der Processus alveolaris des Oberkiefers brechen, und die beiden Hälften der Schädelbasis wie ein Buch aufgeklappt werden, indem sie sich um eine Axe drehen, welche durch die Unterkiefergelenke und die Atlanto-Occipitalgelenke läuft. Sollte sich dabei

*) *Harke,* Ein neues Verfahren, die Nasen- und Rachenhöhle mit ihren pneumatischen Anhängen am Leichnam ohne äußere Entstellung frei zu legen. Virchow's Archiv 125. Bd. 1891.

ein zu starker Widerstand in der Gegend des Foramen occipitale magnum ergeben, so durchtrennt man mittelst einiger Meißelschläge auch noch den Processus odontoides und die vordere und hintere Spange des Atlas. Nun ist es schon ganz gut möglich, die Sinus sphenoidales und das Septum narium sowie den Sinus frontalis und die Nasengänge auf der Seite, nach welcher die Säge vorne von der Mittellinie abgewichen war, zu untersuchen, ihren Inhalt und ihre Wandbeschaffenheit festzustellen und Stücke aus denselben zu entnehmen. Die weitere Präparation des Sinus frontalis und der Nasengänge der anderen Seite und der Antra Highmori ist ganz leicht mittelst Pinzette und Knochenschere eventuell auch unter Zuhilfenahme einer Stichsäge durchzuführen.

Ist man mit der ganzen Untersuchung zu Ende, so klappt man den Sägeschnitt der Schädelbasis wieder zusammen, wonach an dem Gesichte von der vorgenommenen Halbierung der Schädelbasis gar nichts mehr zu bemerken ist. Die von den unteren Enden des frontalen Schnittes durch die Kopfschwarte nach unten zu geführten Hautschnitte werden in einem mit dem Schnitte durch die Kopfschwarte vernäht und sind soweit nach hinten situiert, daß sie bei der gewöhnlichen Rückenlage der aufgebahrten Leiche nicht wahrgenommen werden.

Die von *Beneke**) angegebene Methode, nach welcher zuerst ein Schnitt von dem Meatus auditorius externus der einen Seite zum Manubrium sterni und von da zum Meatus auditorius externus der anderen Seite geführt wird, der so gebildete Hautlappen nach oben präpariert wird, dann der Unterkiefer luxiert wird und nun von unten durch Aufmeißelung die Nasenhöhle zugänglich gemacht wird, ist recht zweckmäßig für die Untersuchung der unteren Teile der Nase, für die oft so wichtige Präparation der Sinus sphenoidales und der Siebbeinzellen leistet sie aber weniger als die Methode von *Hajke*.

Sehr guten Einblick in die Nasenhöhle und die angrenzenden Gebiete der Orbitae, die Kuppe des Pharynx und auf die Basis cranii gewährt die Methode von *Löwe***), bei welcher nach Abtrennung der Oberlippe vom Oberkiefer von einer Tuberositas maxillae zur anderen der harte Gaumen mit dem Meißel vom Oberkieferkörpe rabgetrennt und nach unten geschlagen wird, nun nach

*) *Beneke*, Zur Technik der Oberkiefer- und Nasenhöhlensektion. Zentralblatt f. a. Path. u. path. Anat. VII. B. 1896, p. 817.

**) *Löwe*, Über eine neue Sektionsmethode der Nasenhöhle und der angrenzenden Teile der Orbita, des Epipharynx und der Basis cranii. Virchow's Archiv 163. Bd. 1901. p. 179.

Wegnahme der beiden unteren Nasenmuscheln und der inneren Wand der Oberkieferhöhlen das Siebbeinlabyrinth sichtbar gemacht wird und weiter in den vorderen Teil der Schädelhöhle bis zur Pars basilaris des Os occipitis und dem Foramen occipitale magnum und nach Durchbrechung der Laminae papyraceae in die Orbitae vorgedrungen werden kann. Ich halte aber diese Methode, die besonders für solche Fälle gedacht ist, in denen die Schädelhöhle nicht in der gewöhnlichen Weise eröffnet werden darf, für nicht ganz unbedenklich, da durch dieselbe denn doch eine gewisse Verunstaltung des Gesichtes eintreten kann.

Sektion der Gehörorgane.

Die Sektion der Gehörorgane beschränkt sich in der Regel wohl nur auf die Präparation des mittleren und äußeren Ohres, da die Untersuchung pathologischer Veränderungen des Labyrinths besonderer Vorbereitungen, nämlich der Erhärtung und Entkalkung bedarf.

Handelt es sich lediglich darum, ein Cavum tympani von der Schädelhöhle aus zu inspizieren, so kann das sehr leicht in der Weise geschehen, daß man nach Ablösung der Pachymeninx das Tegmen tympani aufmeißelt. Man kann dann den Inhalt des Cavum tympani feststellen, von demselben abnehmen und auch die Beschaffenheit der Mucosa der Paukenhöhle untersuchen.

Soll jedoch das mittlere Ohr genauer seziert werden und auch der äußere Gehörgang sowie das Trommelfell in Betracht gezogen werden, so verlängert man auf der Seite, auf welcher das Gehörorgan untersucht werden soll, ebenso wie behufs der Sektion der Nase und ihrer Nebenhöhlen das untere Ende des frontalen Schnittes durch die Kopfschwarte entlang des vorderen Randes des Musculus cucullaris nach abwärts bis zur Mitte des Halses, löst dann nach querer Abtrennung des äußeren Endes des äußeren Gehörorganes die Haut samt den unterliegenden Weichteilen vorne bis in die Mitte des Jochbogens, unten bis in die Gegend des Winkels der betreffenden Unterkieferhälfte, hinten bis nahe zur Mitte des Occiput's ab und reseziert nun das Schläfebein durch zwei gegen die Spitze der Felsenbeinpyramide konvergierende Sägeschnitte, von denen der vordere durch die Wurzel des Jochbogens, der hintere durch die Übergangsstelle des Sinus transversus in den Sinus

sigmoides gelegt wird. Der Sinus sigmoides soll dabei an dem Gehörorgane verbleiben, da es sich oft darum handelt, die Beziehungen zwischen pathologischen Veränderungen des Mittelohres und diesem Sinus zu eruieren. Das resezierte Schläfebein wird dann nach außen umgeklappt, das Gelenk zwischen Schläfebein und Unterkiefer eröffnet und alles, was den Zusammenhang des Schläfebeins an seiner unteren Fläche vermittelt, durchschnitten.

An dem herausgenommenen, am besten nach jeweiligem Bedarf in einem Schraubstocke eingespannten Schläfebeine wird zunächst das Cavum tympani durch Aufmeißelung des Tegmen tympani eröffnet, damit der Inhalt und die Schleimhautbeschaffenheit der Paukenhöhle, sowie die Gehörknöchelchen untersucht werden können. Hierauf entfernt man die untere Wand des äußeren Gehörganges und besichtigt das Trommelfell. Schließlich durchsägt man mit dem feinsten Sägeblatt, das zur Verfügung steht, das Schläfebein, und zwar in einer Ebene, welche einwärts vom Processus styloideus und auswärts von dem Canalis caroticus parallel zur Crista der Felsenbeinpyramide verläuft und das Cavum tympani in zwei Hälften zerlegt. An der lateralen Hälfte sieht man das Trommelfell mit dem Hammer und die vordere Hälfte der Cellulae mastoideae, an der medialen Hälfte die Labyrinthwand des Cavum tympani mit dem Steigbügel und die hintere Hälfte der Cellulae mastoideae. Um bei diesem Sägeschnitte Verletzungen der Gehörknöchelchen zu vermeiden, empfiehlt es sich vorher, den Amboß durch Lösung des Hammer-Amboß-Gelenkes und Durchtrennung der Verbindung zwischen Amboß und Steigbügel zu entfernen. Die Tuba Eustachii kann leicht von der eröffneten Paukenhöhle aus präpariert werden.

Sind beide Gehörorgane aus einer Leiche zu entfernen, so muß man sorgfältig darauf achten, daß durch die Sägeschnitte, mittelst welcher die Gehörorgane reseziert werden, der Clivus nicht durchtrennt wird, damit die Continuität der Schädelbasis erhalten bleibt. Eine Ausstopfung der durch die Herausnahme der Gehörorgane entstandenen Defekte im Schädel der Leiche durch eine Füllmaße ermöglicht es, den Kopf der Leiche hinterher so zu montieren, daß die Ohrmuscheln und der Unterkiefer eine richtige Stellung haben und von dem Fehlen der Schläfebeine nichts zu bemerken ist.

Sektion der Orbitae.

Die Untersuchung der Orbitae kann in jeder Leiche vorgenommen werden und zwar dadurch, daß man von der Schädelhöhle aus das Dach der beiden Orbitae aufmeißelt und nun den ganzen Inhalt jeder Orbita in loco präpariert. Die Herausnahme der ganzen Bulbi ist selbstverständlich nur dann statthaft, wenn man keine Rücksicht auf das Aussehen der Leiche nach der Sektion zu nehmen hat. Ist aber das, wie gewöhnlich bei den pathologisch-anatomischen Sektionen, nicht der Fall, so kann man wenigstens die hintere Hälfte der Bulbi untersuchen, indem man von der Orbita aus knapp hinter dem Äquator die Bulbi ausschneidet, resp. zirkulär durchschneidet. Man übersieht auf diese Art die ganze Bulbushöhle und kann die hintere Hälfte des Bulbus samt dem Nervus opticus der Leiche entnehmen. Führt man diesen Äquatorialschnitt durch einen Bulbus mit einer scharfen Schere und in rascher Weise, ohne die Stelle, an der man die Sklera mit der Pinzette fixiert, zu verändern, so bleibt auch die Retina in der hinteren Hälfte des Bulbus sehr gut ausgebreitet und können dann spätere histologische Untersuchungen in ganz befriedigender Weise ausgeführt werden. Die in der Leiche zurückbleibenden vorderen Bulbushälften werden durch in Tinte oder in eine Lösung von Kalium hypermanganicum getauchte Baumwollbäuschchen ausgestopft und bieten dann von vorne ein gegen früher kaum verändertes Aussehen dar.

Eröffnung der Rumpfhöhlen.

Der Sekant führt an der in Rückenlage befindlichen Leiche, an welcher der Hals durch starkes Zurückbiegen des aufgesägten Schädels bis zur Berührung des Sägerandes mit der Tischplatte überstreckt wurde, von dem Körper des Zungenbeins angefangen bis zur Symphysis ossium pubis mit dem Knorpelmesser einen medianen und nur am Nabel nach links ausweichenden Schnitt durch die Haut und das Unterhautzellgewebe, an den sich knapp unterhalb des Nabels ein querer, auch nur die Haut und das Unterhautzellgewebe betreffender, bis zu den beiden Darmbeinkämmen reichender Schnitt anschließt. Hierauf dringt der Sekant mit dem

wieder gut gereinigten und getrockneten Knorpelmesser eventuell mit einem der früher erwähnten eben abgeglühten gewöhnlichen Messer im Epigastrium in die Bauchhöhle ein und spaltet nun mit sorgfältiger Vermeidung einer Verletzung der Baucheingeweide die vordere Bauchwand bis zur Symphysis ossium pubis, wobei weder die Finger des Sekanten, noch die des Dieners in die Bauchhöhle greifen dürfen, sondern dieselben nur die Hauträuder des Schnittes zu fassen haben. In der gleichen Weise wird dann die Bauchhöhle im Bereiche des Querschnittes unterhalb des Nabels eröffnet, womit die vordere Bauchwand in vier nach außen umklappbare Teile zerlegt ist. Jetzt kann der Sekant sofort den etwaigen pathologischen Inhalt der Bauchhöhle bestimmen und für bakteriologische Untersuchungszwecke von demselben abnehmen, id est davon direkt impfen oder Kapillaren damit beschicken oder Deckgläschen damit bestreichen. Zweckmäßig ist es auch jetzt schon, den Situs viscerum abdominalium zu beachten, da bei der Eröffnung des Thorax leicht Verschiebungen der Viscera abdominalia gesetzt werden, und etwaige Bruchpforten zu konstatieren.

Hat man die Leiche besonders zu schonen, so unterläßt man den Querschnitt unterhalb des Nabels und beschränkt sich auf einen sagittalen Schnitt, mit welchem man unter gewöhnlichen Verhältnissen immerhin ausreichen kann. Besser ist es jedoch, auf den queren Schnitt nicht verzichten zu müssen, da durch denselben der Überblick über die Viscera abdominalia ein viel vollkommenerer wird.

Beim Neugeborenen, wo die Untersuchung des Nabels und der Nabelgefäße von großer Wichtigkeit ist, modifiziert man die Eröffnung der Bauchhöhle dahin, daß man den Nabel auch rechts mit dem Messer umkreist und ihn samt dem Anfangsstücke der Vena umbilicalis und den Endstücken der Arteriae umbilicales sofort herausschneidet, um diese Gebilde dann auf successiven Querschnitten für sich sezieren zu können.

Ist die Bauchhöhle eröffnet und die vorläufige Untersuchung der Viscera abdominalia beendet, so wird der Stand des Zwerchfells bestimmt und zwar so, daß die rechte Hand des Sekanten unter den rechten und linken Rippenbogen eingeht und feststellt, bis zur Höhe welcher Rippen die rechte und die linke Zwerchfellshälfte reicht.

Man präpariert dann die Haut und Muskulatur von der vorderen Fläche des Thorax nach rechts und links ab. Man beginnt auf der rechten Seite, indem man mit der linken Hand den rechten oberen Quadranten der vorderen Bauchwand nach aufwärts und außen kräftig umstülpt und nun in einem großen Zuge mit dem

Knorpelmesser das Ligamentum teres, das Peritoneum parietale und die Bauchmuskulatur gegen die vordere Fläche des Rippenbogens einschneidet, worauf dann unter fortwährender weiterer Umstülpung der abgetrennten Partien der Haut und der Muskulatur des Thorax die vordere Fläche der rechten Thoraxhälfte bis zur Apertura thoracis superior bloßgelegt wird. Ganz derselbe Vorgang wiederholt sich auf der linken Seite, nur daß hier die rechte Hand unter der linken arbeitet. Bei dieser Bloßlegung der vorderen Fläche des Thorax ist darauf zu achten, daß die Rippen wirklich vollkommen von der deckenden Muskulatur befreit werden und die Knorpelknochengrenzen derselben überall deutlich zu sehen sind. Während der Freilegung des Thorax kann auch gleich von der hinteren Seite her in das Gewebe der Mammae eingeschnitten werden, und können diese Drüsen, ohne daß später an der Leiche davon etwas zu bemerken ist, einer eingehenden Präparation unterzogen werden.

Sind nun die Haut und die Muskulatur von der Vorderseite des Thorax bis in die Höhe der Apertura thoracis superior abpräpariert, so faßt man mit der linken Hand den rechten Rand des Hautschnittes am Halse, zieht denselben nach rechts herüber, schneidet das untere Ende des Musculus sternocleido-mastoideus dexter quer durch und dringt mit einigen Schnitten durch das lockere Zellgewebe unter diesem Muskel bis gegen die Scheide der großen Halsgefäße und zwar bis zur Höhe des Zungenbeins vor. Ganz das Gleiche geschieht auf der linken Seite.

Hierauf wird die *Thoraxhöhle* eröffnet, indem man zunächst rechts und links von der zweiten bis zur zehnten Rippe die Rippenknorpel 0,5—1 cm weit von ihren Verbindungsstellen mit den Rippenknochen mittels des Knorpelmessers durchtrennt. Man setzt dabei das Knorpelmesser stets so auf den einen Rippenknorpel an, daß nach dem Durchschneiden dieses Rippenknorpels das Messer sofort auf dem nächsten Rippenknorpel aufruht, da auf diese Weise Verletzungen der Thoraxorgane sicher vermieden werden, und beachtet immer auf das genaueste die erwähnte Distanz der Knorpeldurchschnitte von den vorderen Enden der Rippenknochen. Es ist das von Wichtigkeit für die etwaige spätere Maceration resp. Präparation des Thorax, da nur dann gefällig aussehende Präparate des Thorax hergestellt werden können, wenn die Rippenknorpel, wie es eben bei dieser Methode der Fall ist, alle soviel als möglich am Sternum erhalten bleiben. Nun hebt man das Sternum mit der linken Hand empor, schneidet von unten her knapp am Sternum und den Rippenbogen die Insertionen des Zwerchfells durch, durch-

trennt das Zellgewebe des vorderen Mediastinums und gelangt auf diese Weise an den unteren Rand der ersten Rippenknorpel. Die ersten Rippenknorpel werden etwas weiter nach außen als die zweiten Rippenknorpel vom unteren Rande her mit dem Spitzenteile des Knorpelmessers durchschnitten, wobei man sich vor jeder Verletzung der hier unterliegenden großen Gefäßstämme, so namentlich der Venae anonymae und Venae subclaviae sorgfältig zu hüten hat. Hierauf läßt sich das Sternum schon ziemlich weit gegen den Hals der Leiche emporklappen und genügen zwei kleine horizontale Einschnitte in die hintere Wand der Kapsel der rechten und linken Articulatio sterno-clavicularis, um diese Gelenke soweit zu öffnen, daß dann das Manubrium sterni vollständig von den Claviculae abgetrennt werden kann.

Die Fig. 22 auf Tafel II zeigt die Haltung des Sternums und die Führung des Messers beim Durchschneiden der ersten Rippenknorpel.

Sind die Rippenknorpel verknöchert, so muß die Durchtrennung derselben mit der Säge geschehen und zwar genau an den gleichen Stellen, wie das früher angegeben wurde.

Bei der Eröffnung des Thorax hat man selbstverständlich auch wieder darauf Bedacht zu nehmen, daß die Pleurohöhlen mit reinem und trockenem eventuell geglühtem Messer eröffnet werden, um von dem etwaigen pathologischen Inhalte der Pleurahöhlen in tadelloser Weise Material für die bakteriologische Untersuchung gewinnen zu können, und hat man weiter auf eine etwaige Gasansammlung in den Pleurahöhlen Rücksicht zu nehmen, deren Gegenwart beim Durchschneiden der Rippenknorpel durch das von dem ausströmenden Gase bewirkte Erlöschen eines vorgehaltenen brennenden Zündhölzchens oder durch das Aufsteigen von Gasblasen in einer zwischen die Weichteile der vorderen Thoraxwand und diese selbst entsprechend aufgegossene Wasserschichte demonstriert werden kann.

Recht zweckmäßig ist es schließlich, jedesmal das Sternum in der sagittalen Medianebene zu durchsägen, weil dadurch so wie früher an dem Sägeschnitte des Schädels Einblick in die Knochenmarkbeschaffenheit der Leiche gewonnen werden kann.

Sektion der Halsorgane.

Man beginnt mit der Untersuchung der *Schilddrüse.* Dieselbe wird mit Pinzette und Skalpell von der daraufliegenden Muskulatur befreit, inbezug auf ihre Größe und Form bestimmt und dann durch zwei nach unten konvergierende Einschnitte, von denen einer den rechten, der andere den linken Lappen von oben außen nach unten innen durchsetzt, inzidiert.

Dann werden die großen *Nerven und Gefäße* des Halses einschließlich des Ductus thoracicus und die *Lymphdrüsen* des Halses präpariert.

Hierauf folgt die *Tracheotomie,* wobei der Isthmus der Schilddrüse der Länge nach durchschnitten wird. Die Tracheotomie wird vom Jugulum aus bis zum Larynx hinauf geführt, indem man mit dem Spitzenteile des Skalpells die Wand der Trachea von unten nach oben schlitzt, und daran sofort die Eröffnung des Larynx im Bereiche der Cartilago cricoidea und Cartilago thyreoidea angeschlossen. Es muß dabei der Eröffnungsschnitt des Larynx wirklich genau in der Mittellinie verlaufen, da sonst regelmäßig die vorderen Enden der Stimmbänder auf der einen oder anderen Seite lädiert werden. Es muß auch darauf geachtet werden, daß nicht etwa die zu tief eingedrungene Spitze des Skalpells die hintere Tracheal- oder Larynxwand verletzt, wogegen man sich am besten dadurch schützen kann, daß man durch den an der Klinge des Skalpells vorgeschobenen Daumen der das Messer führenden Hand die Klinge des Messers sozusagen verkürzt. Sind die Knorpel der Trachea oder des Larynx verknöchert, so benützt man zur Tracheotomie resp. Laryngotomie die Knochenschere. Eine Probe des Inhaltes der Trachea und des Larynx wird mit dem Skalpellgriffe herausgehoben, nachdem etwa früher abgeimpft wurde.

Dann durchtrennt man das Zungenbein mit der Knochenschere und entfernt nun die ganzen Halsorgane samt der Zunge und dem weichen Gaumen, indem man unter dem Bogen des Unterkiefers knapp an den Knochen sich haltend mit dem kleineren Skalpelle den Boden der Mundhöhle durchschneidet, die Zunge herunterzieht und den weichen Gaumen in querer Richtung von dem harten Gaumen abschneidet. Jetzt ist nunmehr der Pharynx an der Grenze seiner Pars laryngealis und Pars nasalis auf der vorderen Fläche der Halswirbelsäule quer zu durchschneiden und mit wenigen Messerzügen, durch welche auch die Nervi vagi, die Carotiden und die

Jugularvenen, die nicht zurückgelassen werden dürfen, in der Höhe des Zungenbeins durchschnitten werden, das lockere Zellgewebe zwischen den Halsorganen und der vorderen Fläche der Wirbelsäule zu durchtrennen, um die Zunge mit den Halsorganen weit herausheben zu können. Um die Sektion des Pharynx vollständiger zu gestalten, empfiehlt *Scheier**) nach der Abtrennung des weichen Gaumens vom harten Gaumen auch noch die hintere Umrandung der Choanen und das Dach des Pharynx mit den pharyngealen Tubenostien abzupräparieren, was sich in der Tat bei einiger Übung, namentlich bei Kinderleichen, allerdings mit einem gewissen Zeitaufwande durchführen läßt.

An den herausgehobenen Halsorganen wird hierauf mit der Darmschere die Epiglottis und die *Zunge* in der Verlängerung des Schnittes der vorderen Larynxwand sagittal halbiert und weiter auch der weiche Gaumen, der *Pharynx* und der Halsteil des Oesophagus von hinten her gespalten. Am weichen Gaumen führt man diesen Spaltungsschnitt etwas nach rechts oder links von der Mittellinie, um die Uvula nicht zu verletzen.

Man besichtigt nun genau die Schleimhaut aller der genannten Teile und auch die der jetzt gut sichtbaren Mundhöhle und inzidiert endlich die *Tonsillen* von innen her durch einen frontalen Schnitt, worauf die Zunge und die Halsorgane bis auf weiteres wieder in die Leiche zurückgelegt werden.

Auf die submaxillaren und sublingualen *Speicheldrüsen* stößt man bei der Herausnahme der Zunge. Sollte die Parotis zu untersuchen sein, so geschieht das am besten von den Schnitten aus, welche früher bei der Sektion der Gehörorgane zur Ablösung der Weichteile von der Außenfläche des Schläfebeins angegeben wurden. Übrigens kann man sich auch bequemen Einblick in die Regio submaxillaris und Regio parotidea verschaffen, indem man das untere Ende des frontalen Schnittes durch die Kopfschwarte auf der Seite, auf welcher präpariert werden soll, nach abwärts bis zur Clavicula entlang des vorderen Randes des Musculus cucullaris verlängert, auf der Clavicula diesen Schnitt mit dem Schnitte an der vorderen Fläche des Halses verbindet und den so gebildeten rechteckigen Lappen nach aufwärts bis zum Unterkiefer, der hierbei präpariert werden kann, resp. bis zur Parotis ablöst. Die diesbezüglichen hinterher notwendigen Nähte sind so situiert, daß sie bei gewöhnlicher Lagerung der bekleideten Leiche nicht zu sehen sind.

*) *Scheier*, Zur Sektion des Nasenrachenraumes. Virchows Archiv, 157. Bd., 1899.

Sektion der Brustorgane.

Derselben wird vorausgeschickt eine *Präparation der oberen Brustapertur* und zwar auf die Beschaffenheit der Glandula thymica resp. ihrer Reste und auf das Verhalten der großen Gefäßstämme im Planum venosum und Planum arteriosum. Um diese beiden Gefäßlager besser in ihrer ganzen Ausdehnung sichtbar zu machen, ist es oft recht nützlich, die rechte und linke Clavicula an dem Sternalende vom ersten Rippenknorpel abzulösen und durch einen kräftigen Zug unter Nachhilfe des Messers nach außen gegen die Schultergegend umzuklappen, was ohne irgend welche Läsion wichtigerer Gebilde erfolgen kann.

Hierauf wird die *rechte Lunge* angegangen. Nach Bestimmung des Inhalts der Pleurahöhle und Konstatierung etwaiger Verwachsungen zwischen den beiden Blättern der Pleura hebt der Sekant oder der ihm gegenüberstehende Diener die Lunge heraus, wobei einigermaßen festere Adhäsionen nicht gewaltsam zerrissen, sondern mit dem Skalpelle sauber durchgetrennt werden sollen, da sonst zu leicht die Lunge verletzt wird. Mitunter, wenn die Verwachsungen sehr innige und ganz flächenhafte sind und die Pleurablätter starke Verdickung erfahren haben, empfiehlt es sich, bei der Herausnahme der Lunge sofort auch die Pleura parietalis von der Thoraxwand abzutrennen, indem man mit den Fingern im Bereiche des lockeren Zellgewebes der Fascia endothoracica deren Lösung vollführt. Erstrecken sich die festen Verwachsungen auch auf die Zwerchfellfläche der Lunge, so kann in einem solchen Falle auch gleich die rechte Zwerchfellhälfte nach Abtrennung ihrer Insertion an den Rippen mit herausgehoben werden, da auf diese Weise beim späteren Einschneiden der Lunge sehr instruktive Durchschnittsbilder bezüglich des Verhaltens der beiden Pleurablätter zu einander und zum Zwerchfelle zu gewinnen sind.

Die herausgehobene rechte Lunge wird dann, nachdem man noch durch eine Längsinzision in dem hintersten Abschnitte der Pleura mediastinalis den Ductus thoracicus und die Vena azygos zur Darstellung gebracht hat, auf die rechte Thoraxwand gelagert und von dem Sekanten mit der linken Hand am vorderen Rande so gefaßt, daß jetzt die vordere Hälfte der medialen Fläche der Lunge vorliegt. Hierauf führt der Sekant mit dem Hirnmesser den „Hauptschnitt“ durch die rechte Lunge. Derselbe beginnt etwa 2 cm einwärts von dem vorderen Rande und dringt in einem Zuge

durch die ganze Lunge bis zum hinteren Rande derselben ein. Durch Aufklappen dieses Hauptschnittes, der durch alle drei Lappen führt und die rechte Lunge in zwei fast gleich große, nurmehr am hinteren Rande zusammenhängende Hälften zerlegt, bekommt man gewöhnlich schon genügenden Einblick in die Beschaffenheit des Lungengewebes.

Handelt es sich um weitere Detailuntersuchungen, so kann von dieser Schnittfläche aus am besten in der Richtung der Bronchialverzweigungen fernerhin eingeschnitten werden, wobei jedoch immer der Zusammenhang der einzelnen Teilstücke erhalten bleiben soll.

Wenn, wie es so häufig geschieht, Blut oder Sekret der Bronchien oder Ödemflüssigkeit über die Schnittfläche quillt, streift man mit dem Hirnmesser diese Flüssigkeiten ab, wodurch die betreffende Schnittfläche wenigstens für kurze Zeit alle Veränderungen des Lungengewebes klar erkennen läßt.

Behufs der Entnahme von bakteriologischem Untersuchungsmaterial aus der Lunge braucht man nur mit einem frischabgeglühten Messer an der gewünschten Stelle einen weiteren Schnitt anzulegen, um reines Material zu gewinnen.

Die rechte Lunge wird dann wieder in die Thoraxhöhle zurückgleiten gelassen.

Die *linke Lunge* wird in derselben Weise wie früher die rechte aus der Thoraxhöhle herausgehoben, aber nicht auf die vordere Wand der rechten, sondern auf die vordere Wand der linken Thoraxhälfte gelegt. Der Sekant faßt auch ihren vorderen Rand mit der linken Hand und zwar von außen, senkt den linken Ellbogen stark gegen den Hals der Leiche und zieht den vorderen Rand der Lunge nach links hin, wodurch wieder die vordere Hälfte der medialen Fläche der Lunge vollkommen frei zur Anschauung gebracht wird. Der „Hauptschnitt“ durch diese Lunge verläuft genau in derselben Richtung, wie der durch die rechte Lunge und wird ganz ebenso aufgeklappt, wie dieser.

Weitere Einschnitte werden nach Bedarf wieder womöglich in der Richtung der Bronchien geführt.

Ist die linke Lunge seziert, so wird sie ebenfalls in die Thoraxhöhle zurückgegeben.

Der Sekant wendet sich nun zur Sektion des *Herzens*. Es ist das jener Teil der Sektion, welcher dem Anfänger gewöhnlich die meisten Schwierigkeiten bereitet und daher ganz besonders geübt werden muß.

Das erste ist, daß der *Herzbeutel* untersucht wird. Man faßt mit Daumen und Zeigefinger der linken Hand eine Falte der vorderen

Wand des Pericardium parietale, schneidet nach links davon in sagittaler Richtung ein, sodaß man den Inhalt der Pericardhöhle beurteilen kann und verlängert dann diesen Schnitt nach aufwärts bis zur Umbiegungsstelle des Pericardium perietale zum Pericardium viscerale an der aufsteigenden Aorta und nach abwärts bis zur Pars tendinea diaphragmatis. Sind umschriebene Verwachsungen der beiden Blätter des Herzbeutels vorhanden, so werden diese Verwachsungen mit dem Messer gelöst. Ist die Verwachsung eine totale, so gelingt die Trennung der Pericardblätter fast immer am besten in stumpfer Weise durch die Finger der rechten Hand, nur in Ausnahmsfällen wird es nötig sein, das Pericardium parietale Strecke für Strecke von dem Pericardium viscerale abzupräparieren.

Hierauf faßt man mit der linken Hand das Herz in seinem Spitzenteile, besichtigt es auf allen Seiten und legt es mit der Grenze zwischen rechtem Ventrikel und rechtem Atrium auf den Durchschnittsrand der rechten Thoraxwand, sodaß der linke Rand des linken Ventrikels und die linke Wand des linken Vorhofs nach vorne sehen. Man schneidet dann mit dem Hirnmesser den linken Ventrikel am linken Rand in einer Linie ein, welche von der Spitze des Herzens zur Zusammenflußstelle der linksseitigen Pulmonalvenen gezogen gedacht wird (Fig. 23 auf Tafel III), hebt den Inhalt des linken Ventrikels heraus, prüft, wenn nicht etwa die beabsichtigte Entnahme von Impfmaterial das verbietet, mit dem rechten Zeigefinger die Beschaffenheit des Ostium venosum sinistrum, führt dann durch dieses Ostium das Hirnmesser bis in den linken Vorhof ein und spaltet von innen nach außen den hinteren Zipfel der Valvula bicuspidalis, den linken Rand des Ostium venosum sinistrum und die linke Wand des linken Vorhofs bis zur Einmündungsstelle der linksseitigen Pulmonalvenen. Es klaffen nun der linke Ventrikel und der linke Vorhof so, daß man ihre ganze Innenfläche und auch die Valvula bicuspidalis samt ihren Sehnenfäden von der Vorhofsfläche aus überblicken kann. Die mediale und die laterale Papillarmuskelgruppe der Valvula bicuspidalis bleiben dabei vollständig intakt.

Nun faßt man das Herz mit der linken Hand wieder an der Spitze und hält es daran aus der Leiche empor, um jetzt die rechte Wand des rechten Ventrikels und rechten Vorhofes einschneiden zu können. Das geschieht in der Art, daß die Spitze des Hirnmessers in den Spitzenteil des rechten Ventrikels eingestoßen wird und dann in einem Zuge die rechte Wand des rechten Ventrikels und des rechten Vorhofes von innen nach außen in der Richtung

gegen die Mitte zwischen den beiden Hohlvenen aufgeschlitzt wird (Fig. 24 auf Tafel III). Dadurch wird auch der rechte Rand des Ostium venosum dextrum fast genau zwischen dem vorderen und hinteren Zipfel der Valvula tricuspidalis durchschnitten und ist nach Entfernung der Inhaltsmasse der rechten Herzhälfte die ganze Innenfläche des rechten Ventrikels und rechten Vorhofes, sowie die Valvula tricuspidalis zu übersehen. Eine Verletzung der Papillarmuskelgruppen der Valvula tricuspidalis findet hierbei nicht statt.

Hierauf faßt man die vordere Wand des rechten Herzventrikels in der Nähe der Herzspitze mit dem Daumen und Zeigefinger der linken Hand, so daß der Daumen in der Ventrikelhöhle, der Zeigefinger an der Außenfläche des Herzens liegt, zieht das Herz etwas nach abwärts und führt von der Höhle des rechten Ventrikels aus medialwärts von der vorderen Papillarmuskelgruppe der Valvula tricuspidalis und den das Herz fixierenden Fingern der linken Hand das Hirnmesser in den Stamm der Arteria pulmonalis bis 3 cm weit über das Ostium derselben ein, sticht durch die vordere Wand der Arteria pulmonalis hindurch und spaltet den ganzen Stamm der Arteria pulmonalis sowie die vordere Wand des rechten Ventrikels in einer gegen die Herzspitze zielenden Linie, welche ganz nahe dem vorderen Rande des Septum ventriculorum verläuft, ohne aber auf dieses selbst überzugreifen (Fig. 25 auf Tafel IV).

Schließlich wird die Aorta eröffnet und zwar in der Weise, daß der durch den Schnitt in der rechten Wand des rechten Ventrikels und den Pulmonalarterienschnitt gebildete dreieckige Zipfel der vorderen Wand des rechten Ventrikels von unten her zwischen Zeigefinger und Mittelfinger der linken Hand gelegt wird, mit dem Daumen der linken Hand, der in den Spitzenteil des linken Ventrikels greift, das Septum ventriculorum an den zusammen mit dem linken Mittelfinger den früher erwähnten dreieckigen Zipfel des rechten Ventrikels haltenden linken Zeigefinger angedrückt wird, das ganze Herz nach vorne und unten gezogen wird und nun mit dem vom linken Ventrikel aus in die Aorta etwa 3 cm weit eingeführten und durch die vordere Wand der Aorta hindurchgestochenen Hirnmesser die Aorta, die hintere Wand des Conus arteriae pulmonalis, der dreieckige Zipfel der vorderen Wand des rechten Ventrikels, sowie das Septum ventriculorum in einem Zuge gegen die Herzspitze gespalten werden (Fig. 26 auf Tafel IV). In dem Momente, wo bei diesem letzten Schnitte das Hirnmesser gegen die Finger der linken Hand kommt, rücken diese nach rechts und fixieren für den letzten Teil des Schnittes das Herz nur mehr am rechten Ventrikel nach rechts von der Schnittlinie.

Eine wesentliche Erleichterung ist für den Sekanten bei der Sektion des Herzens dadurch zu erreichen, daß der assistierende Diener das Herz während der Ausführung der einzelnen Schnitte in passender Weise fixieren hilft.

Durch die angegebenen Schnitte zerfällt das Herz in seinem ventrikularen Anteile in eine hintere und vordere Hälfte, in welch letzterer der vordere Wandabschnitt des rechten Ventrikels selbst wieder in zwei Teile geteilt ist, und hat man das in pathologischer Hinsicht oft sehr wichtige Septum ventriculorum in seiner ganzen Länge der Untersuchung zugänglich gemacht. Diese Technik der Herzsektion ist relativ einfach und rasch durchzuführen. Das Herz bleibt dabei in Verbindung mit den übrigen Brustorganen, kann in seinen einzelnen Teilen gut demonstriert werden und eignet sich sehr zu einer etwaigen späteren Aufstellung als Musealpräparat.

Der Umstand, daß bei dieser Methode der Herzsektion die Koronargefäße des Herzens und einzelne Herzklappen durchschnitten werden, gereicht meiner Meinung nach der Methode nicht zum Nachteile, da reine Durchschnitte die genaue Erhebung pathologischer Veränderungen an den Kranzgefäßen oder an den Klappen durchaus nicht stören.

Übrigens kann man gegebenenfalls bei dieser Sektionsmethode mit geringen Modifikationen die Durchschneidung von Kranzgefäßen und Klappen gänzlich vermeiden. Handelt es sich darum, die venösen Klappen links oder rechts intakt zu erhalten, so teilt man einfach die Eröffnung der linken Wand des linken Ventrikels und linken Vorhofes resp. der rechten Wand des rechten Ventrikels und rechten Vorhofes in je zwei Akte, indem man Ventrikel und Vorhof in den angegebenen Richtungen für sich gesondert inzidiert. Man kann dann leicht den Klappenapparat der Valvula bicuspidalis und der Valvula tricuspidalis vollkommen unversehrt zur Demonstration bringen.

Will man das Ostium der Arteria pulmonalis mit den betreffenden Semilunarklappen erhalten, so führt man zunächst nur einen Schnitt durch die vordere Wand des rechten Ventrikels bis in die Nähe des Ostiums der Arteria pulmonalis und schneidet dann mit Pinzette und Schere die vordere Wand der Arteria pulmonalis unabhängig davon, allerdings genau in derselben Richtung von der Nähe des Ostiums angefangen bis in die Höhe ihrer Teilungsstelle in den rechten und linken Ast auf. Man kann jetzt das Ostium der Arteria pulmonalis samt seinen Klappen von unten und oben her betrachten.

Genau in derselben Weise hat man sich in einem solchen Falle bezüglich der Aorta zu verhalten. Man durchtrennt zwar das Septum ventriculorum und die vordere Wand des rechten Ventrikels von der Gegend unter dem Ostium der Aorta aus bis zur Herzspitze, schont aber zunächst das Ostium aortae selbst. Dann schneidet man die vordere Wand der Aorta ascendens mit Pinzette und Schere in der Richtungslinie dieses Schnittes von der Nähe des Ostiums angefangen bis zum Beginn des Bogenteiles auf und kann nun wieder das Ostium der Aorta samt den Klappen von unten und oben her eingehend besichtigen.

Diese Modifikationen der Herzschnitte sind namentlich dann angezeigt, wenn Stenosen der Ostien bestehen, oder wenn es darauf ankommt, an der Leiche die Schlußfähigkeit der Klappenapparate zu bestimmen. In letzterem Falle gießt man nach der später zu schildernden Herausnahme der Brustorgane bei entsprechend richtiger Haltung des Herzens und der großen Gefäße auf die betreffenden Klappen in der Richtung des Verschlusses Wasser auf und kann so den gewünschten Aufschluß erhalten. An einem so sezierten Herzen können dann immer noch nachträglich die Ostien eröffnet werden, indem man beim Ostium venosum sinistrum durch die Mitte des hinteren Zipfels der Valvula bicuspidalis, beim Ostium venosum dextrum zwischen vorderem und hinterem Zipfel der Valvula tricuspidalis, beim Ostium der Arteria pulmonalis zwischen der rechten und vorderen Semilunarklappe und beim Ostium der Aorta zwischen der rechten und hinteren Semilunarklappe hindurch schneidet und so die früheren Schnitte mit einander verbindet.

Hinsichtlich der Klappen der Arteria pulmonalis und der Aorta ist noch zu bemerken, daß es gar nicht schwer hält, eine Verletzung derselben auch bei der gewöhnlichen Methode der Herzsektion zu vermeiden, wenn man nämlich die beiden letzten Herzschnitte so führt, daß das Messer das Ostium der Arteria pulmonalis zwischen der rechten und vorderen Semilunarklappe und das Ostium der Aorta zwischen der rechten und hinteren Semilunarklappe durchschneidet. Um das zu erreichen, muß man bei den beiden letzten Herzschnitten etwas nach rechts von der Mittellinie die vordere Wand der Arteria pulmonalis und der Aorta durchstechen und von hier aus die Schnitte nach abwärts führen.

Handelt es sich in einem Falle darum, von den Herzklappen oder von dem Endocard Impfmaterial für die bakteriologische Untersuchung zu gewinnen, so verwendet man zu allen Herzschnitten die eben abgeglühten gewöhnlichen Messer, vermeidet nach Möglichkeit das Eingehen mit den Fingern in die einzelnen Herzhöhlen und

läßt bis nach Vollendung der Abnahme des Impfmaterials kein Wasser aufgießen. Auf diese Art gelang es mir stets, ganz reines Impfmaterial zu bekommen.

Zum Schlusse der Herzsektion hat man noch die Auriculae, das Septum atriorum, namentlich die Fossa ovalis resp. das Foramen ovale und die Pars membranacea septi ventriculorum genau zu inspizieren.

Sind die Lungen und das Herz in situ seziert, so werden die gesamten Hals- und Thoraxorgane eventriert und zwar in der Art, daß man mit der linken Hand die Halsorgane faßt, durch je einen bogenförmigen Schnitt auf der rechten und linken Seite die Arteria und Vena subclavia durchtrennt und dann unter immer stärkerer Hebung der Halsorgane das Zellgewebe zwischen Oesophagus und Aorta descendens einerseits und der Brustwirbelsäule andererseits durchschneidet. Hierauf wird der Oesophagus nahe über dem Zwerchfell ligiert und knapp über der Ligatur, sowie die Aorta thoracica descendens und die Vena cava inferior samt dem Pericardium parietale durchschnitten. Alles das geschieht, ohne daß die Unterleibsorgane mit Blut oder dem Inhalte der Pleurahöhlen, des Cavum pericardii, der Trachea oder des Oesophagus verunreinigt werden, was bei einiger Vorsicht sich jederzeit ganz gut erreichen läßt.

Man legt dann die Hals- und Thoraxorgane auf eine Platte, sodaß die Trachea und das Herz zuoberst sind, eröffnet von dem oberen Ende des bei der Herzsektion gesetzten Einschnittes in die Aorta ascendens aus den *Arcus aortae* mit seinen großen Gefäßen, wobei die Carotiden bis in den Teilungswinkel und die Anfangsstücke der Carotides internae und externae aufzuschneiden sind, und die *Aorta thoracica descendens,* wobei auf den Ductus Botalli resp. das Ligamentum Botalli zu achten ist, und spaltet dann die *Trachea* bis zu ihrem unteren Ende und den *rechten Stammbronchus* mit der Darmschere. Soll auch der *linke Stammbronchus* eröffnet werden, so muß nur die Aorta thoracica descendens samt dem Arcus aortae und seinen Ästen frei präpariert und nach rechts herübergeklappt werden, worauf von der Trachea aus sowie früher der rechte Stammbronchus nun der linke gespalten werden kann. Schließlich dreht man die gesamten Hals- und Thoraxorgane um und spaltet den Oesophagus in der Verlängerung des bereits vorhandenen Einschnittes der obersten Partie seiner hinteren Wand in seiner ganzen Länge.

Bei dieser Sektionsmethode sind die Hals- und Thoraxorgane vollständig seziert und doch immer im Zusammenhange erhalten,

was einerseits für die Beurteilung der kausalen Beziehungen pathologischer Veränderungen der einzelnen Organe des Brustraumes unter einander, andererseits für die Gewinnung von Musealpräparaten und für weitere späterhin etwa als wünschenswert sich ergebende Präparationen z. B. der Nervi vagi, der Lymphgefäße der Lungen und der peribronchialen Lymphdrüsen von größtem Vorteile ist.

Sektion der Bauchorgane.

Vor der Sektion der einzelnen Bauchorgane ist zuerst noch einmal der *Situs viscerum abdominalium* zu prüfen und überhaupt das ganze Cavum peritonei sorgfältig durchzumustern, da sich dadurch oft Anhaltspunkte für die spätere spezielle Untersuchung eines oder des anderen Organes ergeben, etwaige Perforationen des Magens oder Darmes dabei am sichersten zu finden sind, und dies auch die günstigste Gelegenheit ist, die pathologischen Veränderungen des Peritoneums selbst, so namentlich die Hernien desselben, festzustellen und zu präparieren.

Ist die Untersuchung des Peritoneums beendet, so beginnt man mit der Sektion der *Leber*. Die Leber wird mit der linken Hand, die zwischen Zwerchfell und konvexer Fläche des rechten Leberlappens eindringt, aus dem rechten Hypochondrium emporgehoben und von links nach rechts an ihrer größten Konvexität tief eingeschnitten. Hierauf wird die Gallenblase aus der Fovea pro vesica fellea mit den Fingern der rechten Hand gelöst oder mit Pinzette und Skalpell abpräpariert und nach Kompression des vesikalen Endes des Ductus cysticus dieser in der Nähe seiner Zusammenmündung mit dem Ductus hepaticus quer durchgeschnitten, so daß jetzt die Gallenblase aus der Leiche entfernt ist. Ein in der Mitte der freien Fläche der Gallenblase geführter Längsschnitt ermöglicht die Entnahme von Impfmaterial, die Untersuchung des Inhaltes der Gallenblase und der Beschaffenheit ihrer Wände.

Dann wird die Leber herausgenommen. Zu diesem Behufe faßt der Sekant mit der linken Hand die Leber, wobei der Daumen an der unteren Fläche der Leber und die vier übrigen Finger in der Schnittfurche der Leber sich befinden, hebt das Organ empor und durchschneidet das Ligamentum hepatoduodenale samt den darin enthaltenen und beim Durchschneiden wohl zu beachtenden

Blutgefäßen und dem Ductus hepaticus, das Ligamentum hepatogastricum, die Vena cava inferior, das Ligamentum suspensorium hepatis, das Ligamentum coronarium hepatis und das Zellgewebe zwischen unterer Fläche der Leber und oberem Pole der rechten Niere, wobei darauf zu sehen ist, daß die rechte Nebenniere an der rechten Niere und nicht an der Leber bleibt, und das Zwerchfell keine Verletzung erfährt. Die Leber wird jetzt auf eine Platte gelegt und kann nun an ihr weiter untersucht werden, sei es, daß man die Größe und das Gewicht der Leber bestimmt, sei es, daß man fernere Inzisionen macht und die Leber parallel zur ersten Inzision förmlich lamelliert, sei es, daß man die Blutgefäße oder die Gallengänge der Leber präpariert.

In manchen Fällen ist es zweckmäßig, die Leber zunächst nicht aus der Leiche zu entfernen und auch die Gallenblase vorläufig in situ zu lassen, so, wenn es sich darum handelt, die sämtlichen Gallenwege in continuo zu präparieren oder die Vena portae oder die Vena cava inferior späterhin im Zusammenhange darzustellen. In solchen Fällen wird die Herausnahme der Leber bis auf weiteres verschoben und erst zum Schlusse der Sektion der Bauchorgane in der Art vorgenommen, daß man die Leber samt dem Magen, dem Duodenum und dem Pankreas eventuell auch den großen Blutgefäßstämmen der hinteren Bauchwand entfernt und nun erst die gewünschten Präparationen vornimmt. Überhaupt ergibt sich gerade bei der Bauchsektion öfters die Indikation einer Abänderung der in diesem Leitfaden geschilderten Technik und kann es vorteilhaft sein, zuerst den gesamten Darm mit seinem Mesenterium bis auf das Duodenum und das Rectum mittelst Ablösung des Dickdarmes und querer Durchtrennung der Radix mesenterii zu entfernen, ähnlich wie das *Beneke**) und *Stecksen***) im allgemeinen empfehlen. Für gewöhnlich möchte ich aber doch zu der im Nachfolgenden angegebenen Reihenfolge raten.

Um die *Milz* zu sezieren, hebt man die Milz aus dem linken Hypochondrium auf die Außenfläche des linken Rippenbogens heraus und schneidet sie an der Zwerchfellsfläche vom oberen Pole bis zum unteren Pole hin ein. Hierauf wird das Organ aus der Bauchhöhle entfernt, indem man das Ligamentum gastro-lienale, das Ligamentum colico-lienale und das Ligamentum phrenico-lienale

*) *Bencke*. Zur Technik der Bauchsektion. Zentralblatt f. a. Path. u. path. Anat. XI. B. 1900. p. 433.

**) *Stecksen*, Eine Darmseziermethode. Arb. aus dem path.-anatom. Institute in Tübingen III. Heft 2. 1901.

quer durchtrennt und kann die Milz jetzt auch wieder gemessen und gewogen und nach Bedarf lamelliert werden.

Es folgt dann die Sektion der *Nieren*. Der Sekant hebt mit der linken Hand das Coecum etwas empor, löst es sowie das Colon ascendens von der Unterlage durch mehrere Messerzüge ab und zieht es soweit nach aufwärts, daß die ganze rechte Niere vorliegt. Während nun der Sekant das Coecum mit der Streckseite des linken Handgelenkes nach aufwärts gedrängt erhält, oder es in dieser Lage durch den Diener fixieren läßt, umgreift er mit den Fingern der linken Hand die rechte Niere von unten und außen her, drängt sie nach vorne und löst mit dem von der rechten Hand geführten Skalpelle von unten und außen her die Niere soweit ab, daß sie samt der rechten Nebenniere schließlich nurmehr durch die großen Blutgefäße und den Ureter im Zusammenhange mit dem übrigen Körper steht. Die großen Blutgefäße werden etwa nach vorausgegangener genauerer Präparation zwischen ihrem Ursprunge und der Niere quer durchschnitten, der Ureter wird hingegen nicht durchtrennt, sodaß an ihm die Niere hängen bleibt. Durch die Niere wird dann der frontale „Hauptschnitt" gelegt, indem der Sekant die Niere in seine linke Hand so faßt, daß der konvexe Rand der Niere nach vorne sieht und mit dem Hirnmesser von dem konvexen Rande aus gegen den Hilus einen vollkommen planen und medianen Halbierungsschnitt führt, durch welchen die Niere in eine vordere und hintere Hälfte geteilt wird und auch die Calices sowie das Becken eröffnet werden. Daß dieser Schnitt wirklich vollkommen median angelegt wird, ist deswegen von Bedeutung, weil es sonst später nicht mehr gelingt, in klarer Weise das Becken und die Calices zur Anschauung zu bringen. Hierbei zeigt sich in ganz hervorragender Weise der Wert des langen Hirnmessers, indem eben nur mit diesem in einem Zuge der ganze Schnitt in tadelloser Weise gemacht werden kann. Dann wird von den Schnitträndern am konvexen Rande der Niere angefangen die Capsula adiposa samt der Capsula fibrosa von den beiden Nierenhälften abgezogen, um auch die Außenfläche der Niere zur Anschauung zu bringen und weiter mit der anatomischen Schere vom Becken aus der Ureter bis gegen die Linea terminalis pelvis hin eröffnet. Schließlich macht man noch einen sagittalen Halbierungsschnitt durch die am oberen Pole der Niere in situ gebliebene Nebenniere.

Bei allen diesen Manipulationen ist jede stärkere Quetschung der Niere oder Nebenniere zu vermeiden, weil diese Organe nament-

lich die Nebenniere bei älteren Individuen relativ leicht zerreißen und so pathologische Befunde zerstört werden können.

Die Sektion der linken Niere weicht nur insoferne von der der rechten ab, als man behufs Herausnahme derselben nach außen von dem Colon descendens das Peritoneum soweit einschneidet, als es notwendig ist, um zur Niere zu gelangen und nun von da aus die Niere samt der linken Nebenniere bis auf die Verbindung mit ihrem Ureter frei präpariert. Sonst ist das weitere Verfahren ganz dasselbe wie auf der rechten Seite.

An die Sektion der Nieren schließt sich die Sektion der *Beckenorgane* an. Man löst zuerst die Harnblase samt dem benachbarten Peritoneum parietale von der hinteren Fläche des Symphysis ossium pubis stumpf los, zerreißt mit den vier Fingern der linken Hand das lockere Zellgewebe zwischen Blase (resp. Vagina und Uterus) und Rectum einerseits und der linken Wand der Höhle des kleinen Beckens andererseits, während der Daumen der linken Hand in der rechten Beckenbucht dieselbe Durchtrennung vollführt, bis schließlich hinter dem Rectum die vier Finger der linken Hand von links her mit dem Daumen der linken Hand von rechts her zusammentreffen. Jetzt faßt man bei stärkerer Abduktionsstellung der Oberschenkel den äußeren Genitalapparat, id est den Penis und das Scrotum resp. die großen Labien mit der linken Hand, zieht dieses Gebilde nach abwärts, umschneidet mit dem kleineren Scalpelle im Bogen die Haut über der Wurzel des Penis resp. der Clitoris und dringt mit bogenförmigen Schnitten, knapp an den Rand des Schambogens sich haltend, in die Beckenhöhle ein, wobei die Insertionen der Corpora cavernosa penis resp. clitoridis an den absteigenden Schambeinästen durchschnitten werden müssen. Dann schiebt man den Penis und das Scrotum resp. die Vulva unter dem Schambogen in das kleine Becken hinein, faßt diese Gebilde von der Beckenhöhle aus mit der linken Hand, zieht sie soweit als möglich hinein und vollendet jetzt den bogenförmigen Schnitt der Haut an der vorderen Peripherie und den Seiten des äußeren Genitalapparates hinter dem Anus zu einem Kreise. Werden nun noch durch mehrere Messerzüge die Fettgewebs- und Muskelmassen zu beiden Seiten des untersten Abschnittes des Rectums und die fibrösen Gewebszüge zwischen dem untersten Abschnitte des Rectums und dem Os occygis durchschnitten, so sind die gesamten Beckenorgane aus dem kleinen Becken gelöst. Dieselben werden über die Symphysis ossium pubis ausgebreitet und nach querer Durchschneidung des doppelt abgebundenen Rectums an der Grenze gegenüber der Flexura sigmoides und nach Durchtrennung des

Peritoneum parietale in der Höhe des Promontoriums und der Linea terminalis des Beckens, wobei selbstverständlich jede Verletzung der Arteriae et Venae iliacae zu vermeiden ist, samt den Nieren aus der Leiche entfernt. Dieses soeben geschilderte Verfahren hat sich jederzeit auf das beste bewährt. Man kommt damit sehr rasch zum Ziele und hat das ganze Urogenitalsystem in der Kontinuität erhalten.

Die weitere Sektion der Beckenorgane differiert natürlich je nach dem Geschlechte. Bei beiden Geschlechtern ist es aber zweckmäßig, zuerst das Rectum in seiner hinteren Wand vom Anus aus zu spalten und sofort sorgfältig zu reinigen, damit nicht die übrigen Organe des Beckens späterhin durch den Inhalt des Rectums beschmutzt werden.

Ist das geschehen, so schneidet man beim *männlichen Individuum* die Harnblase vom Scheitel gegen die Urethra hin in der Mittellinie der vorderen Wand mit der Darmschere auf und eröffnet von der Blase aus die Harnröhre in der Art, daß man mit dem stumpfen Blatte der Darmschere in der Harnröhre vorrückend, während der Diener am Frenulum praeputii den Penis stark anspannt, die vordere Wand der ganzen Harnröhre spaltet. War die Spannung des Penis eine genügende, und hatte man selbst die Harnblase festgehalten, so bekommt man auf diese Weise einen vollkommen medianen Schnitt durch die ganze Länge der vorderen Wand der Urethra und das Septum der beiden Corpora cavernosa penis. War aber die Fixation des Penis eine ungenügende, so weicht fast immer der Scherenschnitt in die natürlich mit viel weniger Kraftanstrengung zu durchschneidende untere Wand der Urethra aus, womit das Präparat eigentlich schon verdorben ist.

Jetzt kann man die Ureteren-Ostien in der Blase, die Ductus ejaculatorii, die Ausführungsgänge der Prostata sowie die der Cowperschen Drüsen untersuchen. Hierauf werden die Hoden aus dem Skrotum vorgedrängt und nach Spaltung ihrer Tunica vaginalis propria von vorneher halbiert, so daß der Halbierungsschnitt auch noch in den Kopf des Nebenhodens reicht. Erscheint es in einem Sektionsfalle von Wichtigkeit, die Vasa deferentia, die bei der früher geschilderten Umschneidung des äußeren Genitalapparates durchtrennt werden, zu erhalten, so müssen, was ganz leicht durchzuführen ist, bereits vor der Umschneidung des äußeren Genitalapparates die Hoden aus dem Skrotum herausgehoben und die Vasa deferentia bis in die Beckenhöhle hinein präpariert werden.

Ist das absolviert, so trennt man das Rektum von der Harnblase und Urethra durch vorsichtige Messerzüge ab, welche von oben her an der Vorderseite des Rektums bis in die Perinealhaut geführt werden. Dabei spannt der Sekant das Rektum mit seiner linken Hand nach hinten, während der Diener mit beiden Händen die Harnblase ausgespannt fixiert. Diese Abtrennung des Rektums macht im Anfange Schwierigkeiten, indem der Sekant leicht in die Wand des Rektums oder in die Samenblasen oder die Prostata einschneidet. Wenn man sich aber genau an die äußere Muskellage des Rektums hält, ist die Abtrennung jederzeit tadellos durchzuführen. Nach der Abtrennung des Rektums liegen nun die Samenblasen, die Prostata und die Cowperschen Drüsen bloß und kann man, ohne irgendwie die Blase und Urethra verletzen zu müssen, alle diese Gebilde in ausreichendem Maße einschneiden und auf ihre etwaigen pathologischen Veränderungen untersuchen.

Beim *weiblichen Individuum* eröffnet man die Harnblase von der Urethra aus, indem man mit der anatomischen Schere zuerst die Klitoris und ihr Präputium der Länge nach spaltet, dann die vordere Wand der Harnröhre und endlich die vordere Wand der Harnblase genau in der Mittellinie durchschneidet. Die Vagina und der Uterus werden für gewöhnlich gleichfalls von vorne in der Mittellinie eröffnet, wobei allerdings die Harnblase in zwei seitliche Hälften zerlegt werden muß. Man durchschneidet mit der Schere die hintere Wand der Harnblase, durchtrennt dann die hintere Wand der Harnröhre zusammen mit der vorderen Wand der Vagina und spaltet hierauf den Uterus vom Orificium externum angefangen bis zum Fundus hinauf. An das obere Ende des sagittalen Schnittes in der vorderen Uteruswand knüpft man noch gerne zwei in die Uterushörner führende Flügelschnitte an, um die Gegend der uterinen Tubenostien zu überblicken.

Sollte es zweckmäßig erscheinen, die Harnblase zu schonen und zu diesem Behufe die Vagina und den Uterus von hinten her zu eröffnen, so muß, wie es bei den männlichen Beckenorganen beschrieben wurde, vorher das Rektum abpräpariert werden, worauf man die Vagina und den Uterus in der Mittellinie der hinteren Wand spaltet.

Die Tuben werden von den abdominalen Ostien aus mit der Schere eröffnet, die Ovarien von ihrem hinteren Rande aus durch einen Horizontalschnitt halbiert.

Verbieten äußere Umstände die Herausnahme des äußeren Genitalapparates, so modifiziert man die Sektion der Beckenorgane dahin, daß man die Umschneidung des äußeren Genitalapparates

unterläßt und nach Ablösung der Harnblase (resp. der Vagina und des Uterus) und des Rektums von den Wänden der Höhle des kleinen Beckens knapp hinter der Symphysis ossium pubis mittelst eines Querschnittes die Urethra (resp. die Vagina) und das Rektum quer durchtrennt, worauf die Beckenorgane aus der Höhle des kleinen Beckens herausgehoben und in derselben Art, wie es früher angegeben wurde, weiter seziert werden.

In der Bauchhöhle sind nunmehr noch der Magen und der Darm samt dem Pankreas und die großen Blutgefäße zurückgeblieben.

Der *Magen* wird zuerst in seinem Pylorusende inzidiert, indem man die vordere Wand dieser Partie des Magens mit der linken Hand zwischen die mäßig geöffneten Blätter der Darmschere bringt und durch Schließen der Schere beim Zurückziehen derselben einen reinen Längsschnitt der Magenwand in der Länge von etwa 4 cm erzeugt (Fig. 27 auf Tafel V). Auf diese Weise geht von der Magenwand gar nichts verloren und ist diese Art der Eröffnung von Hohlgebilden überhaupt im allgemeinen sehr zu empfehlen. Von dem Einschnitte aus wird dann der Magen in seiner vorderen Wand und zwar etwa zwei Finger breit unterhalb der Curvatura minor durch einen zu dieser Kurvatur parallelen Schnitt bis in die Kardia und das unterste am Magen zurückgebliebene Stück des Oesophagus hinein eröffnet, wobei man durch eine an den Eröffnungsschnitt angehaltene Schale den Mageninhalt aufzufangen hat.

Sollten besondere Verhältnisse im Magen vorliegen, so kann der Eröffnungsschnitt natürlich auch an einer anderen Stelle, so an der Curvatura minor selbst oder an der Curvatura major oder später nach Herausnahme des Magens auch an der hinteren Wand geführt werden.

An die Sektion des Magens schließt man sofort an die Untersuchung des *Duodenums*. Zu diesem Zwecke braucht man nur das rechte Ende des Colon transversum mit der Flexura coli dextri vom Duodenum durch einige Scherenschnitte abzulösen und nach links hinüber zu drängen. Man kann dann leicht vom Magen aus in das Duodenum mit dem stumpfen Blatte der Darmschere eindringend das obere Querstück und das absteigende Stück des Duodenums sowie auch den Anfangsteil des unteren Querstückes in der vorderen Wand eröffnen. Der Magen und das Duodenum werden nun durch aufgegossenes Wasser abgespült und sorgfältig inspiziert. Es werden dann weiter der Ductus cysticus, der Ductus hepaticus und der Ductus choledochus von den bei der Herausnahme der Leber entstandenen Durchschnittsenden der ersteren aus bis in

das Duodenum hinein eröffnet und auf ihre Wandbeschaffenheit untersucht.

Hierauf legt man das *Pankreas* frei, indem man die Insertion des großen Netzes an der Curvatura major ventriculi durchschneidet und den Magen nach aufwärts, das Colon transversum nach abwärts zieht, wodurch das Pankreas in seiner ganzen Ausdehnung sichtbar wird. Dann wird von vorneher der Länge nach, am besten etwas schräg, eingeschnitten, um sicher sofort den Ductus Wirsungianus zu treffen. Dieser kann dann gegen die Plica Vateri hin sondiert und eröffnet werden.

Die Sektion des *übrigen Darmes* beginnt am untersten Ileum. Dasselbe wird, nachdem man vorher die Mesenterien besichtigt hat, mit der linken Hand gefaßt, nach aufwärts umgeschlagen und nun an seiner unteren Fläche ganz nahe der Insertion des Mesenteriums in derselben Weise wie früher die Pars pylorica ventriculi mit der Darmschere eingeschnitten (Fig. 28 auf Tafel VI). Von hier aus eröffnet man, stets mit der linken Hand den Dünndarm nach aufwärts umklappend und in die Schere hineinziehend, Schlinge für Schlinge das ganze Ileum und Jejunum an seiner unteren Fläche in der unmittelbaren Nähe der Insertion des Menteriums, wobei natürlich sofort immer die betreffende eben eröffnete Darmpartie untersucht werden muß. Hat man den ganzen Dünndarm eröffnet, so kehrt man wieder zu dem untersten Ileum zurück, faßt es wie früher, führt das stumpfe Blatt der Darmschere durch die Valvula ileo-coecalis in den Dickdarm (Fig. 29 auf Tafel VI) und schneidet jetzt den ganzen Dickdarm an der Taenia anterior resp. an der Taenia libera bis zum unteren Ende der Flexura sigmoidea, also bis zu der Stelle, welche vor der Abtrennung des Rectums unterbunden worden war, auf.

Diese Art der Eröffnung des Darmes hat den großen Vorteil, daß der Darm nirgends von seinem Mesenterium getrennt wird und pathologische Veränderungen an den Blut- und Lymphgefäßen und Lymphdrüsen des Mesenteriums jederzeit in richtige Beziehungen zu etwaigen pathologischen Befunden im Darme selbst gebracht werden können.

Zum Schlusse der Darmsektion wird noch der Processus vermiformis untersucht und zwar in der Weise, daß man vom Coecum aus entlang der vorderen Taenie mit dem stumpfen Blatte der anatomischen Schere in denselben eindringt und ihn seiner ganzen Länge nach an der vorderen Wand eröffnet.

Hierauf wird der Magen und der Darm samt dem Pankreas aus der Leiche entfernt, wobei man das unterste Stück des Oeso-

phagus durch den Hiatus oesophageus des Zwerchfells hindurch zu ziehen pflegt. Hat man besondere Gründe, die hintere Bauchwand vor jeder Berührung mit Magen- resp. Darminhalt zu bewahren, so kann man die Eröffnung des Magens und Darmes auch erst nach der Entfernung derselben im Zusammenhange aus der Leiche vornehmen.

Es erübrigt nun nur noch die Untersuchung der hinteren Bauch- resp. Rumpfwand und des Beckens von innen.

Es werden zuerst die *Vena cava inferior,* die *Venae iliacae communes internae et externae* und die *Aorta abdominalis* mit ihren Ästen, sowie gegebenenfalls die *Lymphgefäße* und *Nervenplexus* der Bauchhöhle präpariert.

Weiter untersucht man das *Zwerchfell,* welches bis auf seinen vorderen Rand, der bei der Eröffnung des Thorax angeschnitten wurde, bisher intakt geblieben war, indem man seine Pars lumbalis und costalis präpariert und Einschnitte in seine Muskulatur ausführt.

Schließlich besichtigt man die *Wirbelsäule* und das *Becken.* Bei ersterer sind namentlich die Deviationen zu beachten; bei letzterem soll man die Form und Stellung des Beckens beschreiben und wenigstens die wichtigsten Maße abnehmen.

Ich messe stets:

Am großen Becken:

1. Die *Distantia cristarum* id est den Abstand zwischen den inneren Lippen der Darmbeinkämme, dort, wo sie am breitesten ist.

2. Die *Distantia spinarum* id est den Abstand zwischen den Spinae iliacae anteriores superiores.

Am kleinen Becken:

3. Die *Conjugata des Beckeneinganges* von der Mitte des Promontoriums zu dem am meisten gegen die Beckenhöhle vorspringenden Punkte der hinteren Fläche der Symphysis ossium pubis.

4. Die *Diameter transversa* des Beckeneinganges senkrecht auf die Conjugata, dort, wo der Durchmesser am größten ist.

5. Die *schrägen Durchmesser des Beckeneinganges,* von denen der rechte von der Articulatio sacro-iliaca dextra zum Tuberculum ileo-pubicum sinistrum, der linke von der Articulatio sacro-iliaca sinistra zum Tuberculum ileo-pubicum dextrum gemessen wird.

6. Die *Distantiae sacro-cotyloideae des Beckeneinganges* i. e. die Abstände zwischen der Mitte des Promontoriums und der Gegend über den Pfannen.

7. Die *Conjugata der Beckenweite* von der Grenze zwischen zweitem und drittem Kreuzwirbel zur Mitte der hinteren Fläche der Symphysis ossium pubis.

8. Die *Diameter transversa* der Beckenweite zwischen den bei aufrechter Stellung des Körpers höchst gelegenen Punkten der beiden Pfannengruben.

9. Die *Conjugata der Beckenenge* von dem unteren Ende des Kreuzbeins zum unteren Rande der Symphysis ossium pubis.

10. Die *Distantia spinarum* zwischen den beiden Spinae ischii.

11. Die *Conjugata des Beckenausganges* zwischen der Spitze des in Mittelstellung befindlichen Steißbeines und dem unteren Rande der Symphysis ossium pubis.

12. Die *Distantia tuberum* zwischen den beiden Tubera ischii.

Vor der Messung empfiehlt es sich, die einzelnen Meßpunkte soviel als möglich von den deckenden Weichteilen zu befreien, da sonst beträchtliche Fehler unterlaufen. Die einzelnen Maße werden teils mit dem Stabmaße, teils mit dem Zirkel abgenommen. Für genauere Messungen verweise ich auf die Erörterungen über Beckenmessung von *Breus* und *Kolisko* (Die pathologischen Beckenformen, 1900, I. B., 1. Teil), worin namentlich die so wichtigen Strecken- oder Wandungsmaße, welche die Ausdehnung einzelner Knochen oder Knochenanteile des Beckens angeben, eingehende Darstellung finden.

Sektion der Extremitäten und sonstiger Regionen des Körpers.

Diesbezüglich können natürlich keine fixen Vorschriften gegeben werden, da das jeweilige Vorgehen ganz und gar abhängig ist von dem Zwecke, den man im speziellen Falle verfolgt, und von den Rücksichten, die man auf die Leiche zu nehmen hat. Es ist hierzu notwendig, daß der Sekant gründliche Kenntnisse in der deskriptiven und topographischen Anatomie besitzt und auch über eine gewisse Erfahrung verfügt. Immerhin erscheint es mir zweckmäßig, in dieser Hinsicht einige Ratschläge zu geben:

Handelt es sich um die *Präparation von Gefäßen und Nerven oder Muskeln,* so muß man die Leiche in passender Weise lagern und vor allem wohl überlegen, in welcher Richtung der erste Schnitt durch die Haut zu führen ist, damit durch diesen alles, was zu untersuchen ist, zugänglich gemacht wird und jede Verunstaltung der Leiche vermieden wird. Weiter muß man möglichst vorsichtig und genau präparieren, damit nicht durch unbeabsichtigte

Schnitte oder Risse der Zweck der ganzen Präparation vereitelt werde.

Sind *Gelenke* zu eröffnen, so empfiehlt es sich nach Anlegung des Hautschnittes in das Gelenk selbst mit einem eben abgeglühten Messer zu inzidieren, damit das Material für etwaige bakteriologische Untersuchungen rein gewonnen werden kann.

Bei der *Durchsägung von Knochen* hat man immer vorher festzustellen, in welcher Richtung der zu führende Sägeschnitt die instruktivsten Bilder geben dürfte.

Will man auf *Knochenkerne* untersuchen, was namentlich bei der Sektion von Neugeborenen von Wichtigkeit ist, so müssen die betreffenden Gelenksenden oder Knochen in jener Richtung durchschnitten werden, in welchen die größte Dimension der Knochenkerne getroffen wird. Man darf also z. B. zu diesem Zwecke die untere Epiphyse des Os femoris nicht in sagittaler Richtung lamellieren, sondern muß dieselbe in quere Scheiben zerlegen.

Bei der *Herausnahme des Beckens* versäume man nicht, die sämtlichen Lendenwirbel und womöglich auch wenigstens die oberen Hälften der Oberschenkelknochen mit zu entfernen, da dann das Becken bei einer etwaigen späteren Aufstellung ein sehr viel lehrreicheres Präparat abgibt, als wenn die Lendenwirbel und die Oberschenkelknochen zurückgelassen wurden.

Sind Veränderungen an den *Wirbelkörpern* zu erwarten, so empfiehlt es sich, vom Steißbeine aus die Wirbelsäule der Länge nach zu durchsägen, was ohne Verunstaltung der Leiche geschehen kann. Man spaltet zuerst die Symphysis ossium pubis, führt dann einen sagittalen Schnitt durch die Haut des Rückens vom Steißbeine angefangen nach aufwärts, legt unter das untere Ende der Brustwirbelsäule den Holzblock und sägt nun mit der zwischen den beiden auseinandergezogenen Hälften der Symphysis ossium pubis eingeführten Säge von unten nach oben die Wirbelsäule durch, soweit als es eben notwendig erscheint. Natürlich muß dabei, je weiter man mit dem Sägen nach oben vorrückt, desto mehr der Holzblock unter der Leiche nach aufwärts geschoben werden. Man übersieht dann die Durchschnittsflächen der Wirbel in vollkommener Weise, und ist hinterher nur eine Naht in der Mittellinie des Rückens der Leiche notwendig, um den geschilderten Eingriff zu verdecken.

Wiederherstellung der Leiche nach der Sektion.

Wenn zwar auch schon in der Einleitung darauf hingewiesen wurde, daß bei der pathologisch-anatomischen Sektion immer darauf zu achten ist, daß das Kadaver nach der Sektion wieder in vollen Stand gesetzt werden könne, so daß an der aufgebahrten Leiche von der vorgenommenen Sektion wenigstens ohne besonders darauf gerichtete Aufmerksamkeit nichts zu bemerken ist, so sei doch noch einmal an dieser Stelle die Rücksichtnahme auf diese Forderung der Humanität ganz besonders empfohlen. Man kann, wie gezeigt wurde, eine Leiche wirklich vollständig sezieren, ohne daß dann an der aufgebahrten Leiche davon etwas zu sehen ist. Jeder Einschnitt muß in dieser Hinsicht genau überlegt werden, bei jedem durch die Sektion gesetzten Substanzverluste muß man die Möglichkeit einer vollkommenen Ausfüllung desselben sich vor Augen halten

Noch eine andere und zwar eine hygienische Aufgabe hat aber der Sekant nach Beendigung der Sektion zu erfüllen. Er hat dafür zu sorgen, daß die Fäulnis, welche bei sezierten Leichen erfahrungsgemäß viel raschere Fortschritte macht als bei unsezierten Leichen, bis zur Zeit der Bestattung einigermaßen gehemmt wird. Zu diesem Behufe hat er es zu überwachen, daß die Leiche nach der Sektion gründlich gereinigt werde, die einzelnen Körperhöhlen ausgetrocknet werden, die in die Körperhöhlen zurückgebrachten Organe von einer Flüssigkeit aufsaugenden Masse, z. B. Sägemehl, umgeben seien und alle an der Leiche auszuführenden Nähte möglichst dicht angelegt seien. Sehr zweckmäßig ist es auch, wie dies in meinem Institute seit Jahren geschieht, in die Körperhöhlen und in den Sarg phenylsauren Kalk in reichlicher Menge einzustreuen; dadurch wird die Fäulnis sehr wesentlich gehemmt und oft ein vor der Sektion deutlich wahrnehmbar gewesener Leichengeruch zum Schwinden gebracht.

Schließlich sei an dieser Stelle noch hingewiesen auf die Zweckmäßigkeit einer Desinfektion des Abfallwassers des Seziertisches, um dadurch der Möglichkeit der Weiterverbreitung von Infektionskrankheiten von der geöffneten Leiche aus vorzubeugen. Es kann das in der Art erzielt werden, daß das Abfallwasser durch ein Blechrohr vom Seziertische bis nahe an den Boden eines unter dem Seziertische angebrachten Blechkastens geleitet wird, in welchen vor der Sektion eine etwa 10 cm hohe Schichte roher Karbolsäure

gegeben wird, durch welche dann das Abfallwasser passieren muß, um in das am oberen Rande des Blechkastens befindliche, in den Kanal leitende Abflußrohr zu gelangen.

Das pathologisch-anatomische Sektionsprotokoll.

Wenn es auch sehr leicht ist, die Forderungen anzugeben, welche ein pathologisch-anatomisches Sektionsprotokoll zu erfüllen hat, so ist es doch sehr schwer, diesen Forderungen gerecht zu werden. Jeder, der viele Sektionsprotokolle zu verfassen hatte, erkennt bei richtiger Selbstkritik, wie er erst allmählich es erlernte, wirklich richtig zu beschreiben und ein Protokoll zu liefern, welches alles in sich enthält, was es enthalten soll und doch wieder nicht zu weitschweifig ist.

Das Protokoll muß vor allem *vollständig* sein. Es müssen in demselben einerseits selbstverständlich alle in der Leiche vorhandenen pathologischen Veränderungen geschildert werden, es müssen aber auch andererseits überhaupt alle Organe, die untersucht wurden, Erwähnung finden, da nicht selten die ausdrückliche Angabe des negativen Befundes in einem oder mehreren Organen von größter Wichtigkeit ist.

Das Protokoll muß ferner *genau* sein. Die pathologischen Veränderungen müssen derart beschrieben sein, daß dieselben der Sachverständige, der das Protokoll liest, auch ohne die betreffenden Objekte vor Augen zu haben, richtig beurteilen kann. Einen sehr guten Prüfstein für die Genauigkeit einer Beschreibung gibt der Versuch, nach der Beschreibung den betreffenden Befund in einer Skizze zu rekonstruieren. Man ersieht daraus auch sofort, wie es viel besser ist, sich der so beliebten Vergleichsangaben nach in ihrer Größe oft sehr schwankenden Objekten aus der Pflanzen- und Tierwelt wie Samen, Früchte, Eier etc. in Bezug auf Dimensionen nach Möglichkeit zu enthalten und dafür vielmehr direkt zu messen. Will man schon Vergleichsangaben machen, so soll man sich auf Vergleiche mit bestimmten Raummaßen, z. B. $^1/_4$, $^1/_2$, 1 bis 10 cm^3 beschränken, worin man an der Hand von aus Modellierwachs leicht herzustellenden Würfeln und Kugeln, die im Sezierraume nach Art einer Tabelle aufgestellt werden können, bald große Übung und genügend zutreffende Genauigkeit erreicht. Viel-

fach hat es sich mir auch bewährt, dem Protokolle sofort Skizzen der zu beschreibenden Veränderungen beizufügen, sei es, daß man solche selbst zeichnet oder die gefundenen Veränderungen in vorgedruckte oder mittelst Stampiglien eingedruckte Schemata einträgt. So verwende ich für die Eintragung von Hirnbefunden Stampiglien, welche nur die Hauptfurchen der einzelnen Flächen der Großhirnhemisphären enthalten und für die Eintragung von Hautbefunden die von *Ph. J. Pick**) angegebenen Lokalisationstabellen mit den *Voigt* und *Langer*schen Linien.

Das Protokoll muß weiter möglichst *objektiv* sein. Urteile über die Bedeutung tatsächlicher Befunde und Diagnosen pathologischer Veränderungen dürfen im Protokolle nur dann gebraucht werden, wenn über deren Natur kein Zweifel besteht und der Sekant nach sorgfältiger Erwägung aller Einzelheiten sich zu den betreffenden Schlüssen für vollständig berechtigt hält. Der Anfänger tut gewiß immer besser, die einzelnen Organe und namentlich die an denselben vorfindlichen Abweichungen von der Norm stets als solche nach ihren physikalischen Merkmalen zu beschreiben und zunächst die Anführung von Urteilen und Diagnosen im Protokolle gänzlich zu unterlassen. Er bewahrt sich dadurch am sichersten davor, infolge des Mangels an Erfahrung im Protokolle Unrichtigkeiten zu fixieren. Mit der Zeit kommt dann schon jeder Sekant bei gehöriger Übung dazu, sich zur Abkürzung des Protokolles da oder dort Urteile und Diagnosen erlauben zu dürfen und zwar mit dem vollen Bewußtsein, damit wirklich der Wahrheit gerecht zu werden.

Das Protokoll muß endlich auch *in strenger Ordnung* verfaßt sein, da sonst die statistische Durcharbeitung größerer Reihen von Protokollen zu großen Schwierigkeiten begegnet.

Am besten fällt das Protokoll erfahrungsgemäß dann aus, wenn der Sekant dasselbe entsprechend der Reihenfolge der einzelnen Abschnitte der Sektion *sofort diktiert*. Es hat dann viel mehr den Charakter der Unmittelbarkeit und Objektivität, als wenn es erst hinterher geschrieben wurde.

Die *pathologisch-anatomische Diagnose* soll die sämtlichen pathologischen Veränderungen, die bei der Sektion gefunden wurden, benennen und zugleich auch der Auffassung Ausdruck geben, welche sich der Sekant über die Beziehungen der einzelnen pathologischen Veränderungen unter einander gebildet hat. Ich lasse die patho-

---

*) *Ph. J. Pick,* Lokalisationstabellen bei Hautkrankheiten. Prag, Haase, 1887.

logisch-anatomische Diagnose stets in lateinischer Sprache abfassen, weil sie dadurch präziser und allgemeiner verständlich wird.

Den Intentionen dieser Sektionstechnik folgend gebe ich nun schließlich mehrere Sektionsprotokolle als Beispiele. Dieselben enthalten die makroskopisch bei der Sektion erhobenen Tatsachen sowie die etwa sofort während der Sektion konstatierten mikroskopischen Befunde und die nach der Sektion diktierte pathologisch-anatomische Diagnose. Von später vorgenommenen Untersuchungen ist in Form von Postscripta bei einem oder dem anderen Falle nur so viel erwähnt, als zur definitiven Beurteilung des betreffenden Falles notwendig erscheint.

Fall I.

Sekt.-No. 76. *30. Januar 1894.* 10 h. a. m.

K. k. allgemeines Krankenhaus in Prag. I. deutsche medizinische Klinik. Hofrat Prof. Dr. Pribram.

R. M., 29j. Taglöhnerin, gestorben 29. Januar, $11^1/_4$ h. p. m.

Klinische Diagnose: Meningitis et encephalitis suppurativa. Pneumonia terminalis. Uterus post partum ante hebdom. V.

Sektionsprotokoll:

Der Körper 165 cm lang, von zartem Knochenbaue, mit schwacher Muskulatur und ziemlich viel Panniculus adiposus subcutaneus. Die Haut blaß. In der Regio sacralis eine kreisrunde, 30 cm^2 große Partie der Haut gerötet, excoriiert. An der Rückseite des Körpers blaßrote Totenflecken. Die Totenstarre deutlich.

Das reichliche Haar braun. Die Pupillen enge, gleich. Der Hals von mittlerer Länge, dünn. Der Thorax etwas länger, schmal, stark gewölbt. Die Brustdrüsen groß, schlaff, milchhältig. Der Unterleib eingesunken. An den unteren Extremitäten, namentlich am linken Unterschenkel, die subkutanen Venen ausgedehnt und geschlängelt. An beiden Unterschenkeln die Haut bräunlich pigmentiert.

Die weichen Schädeldecken blaß. Der Schädel 50 cm im Horizontalumfange messend, von normaler Dicke. Osteophytauflagerungen an seiner inneren Fläche nicht wahrzunehmen. Die Pachymeninx stark gespannt. Im Sinus sagittalis major spärliches flüssiges Blut und lockerer schwarzroter Cruor. In den basalen Sinus der gleiche Inhalt. Die inneren Meningen im allgemeinen zart, blutreich, an der Basis besonders in den Sylvischen Spalten dieselben von einem serös-gallertigen Exsudate durchtränkt und von zahlreichen, teils

Pathologisch-anatomische Diagnose:

Tuberculosis obsoleta apicum pulmonum. Tuberculosis chronica pulmonum, glandularum lymphaticarum peribronchialium, hepatis, lienis et renis sinistri nec non cerebri.

Meningitis tuberculosa chronica ad convexitatem cerebri hemisphaerii sinistri.

Meningitis tuberculosa acuta ad basim cerebri.

Pneumonia lobularis bilateralis.

Decubitus in regione sacrali. Marciditas uteri post partum. Ruptura vaginae (probabiliter inter partum acquisita) in sanatione. Dilatatio venarum extremitatis inferioris utriusque.

eben mit freiem Auge wahrnehmbaren, teils bis 2 mm im Durchmesser haltenden, grauweißlichen Knötchen durchsetzt, welche sich am reichlichsten entlang der Arterien finden. An der Konvexität der linken Großhirnhemisphäre und zwar über dem ganzen Gyrus centralis anterior, dem Sulcus centralis und den Fußabschnitten des Gyrus frontalis supremus und Medius in den inneren Meningen zahlreiche, bis 6 mm im Durchmesser haltende, käsige Knoten eingelagert, welche auch auf die Corticalis des Gehirns übergreifen. Die genannten Teile der Gehirnoberfläche der linken Hemisphäre dabei deutlich geschwollen und, wie die nach *Pitres* geführten Durchschnitte zeigen, einerseits bis gegen das Centrum semiovale Vieussenii erweicht, andererseits und zwar in der unmittelbaren Umgebung der käsigen Knoten von punktförmigen frischen Blutaustritten durchsetzt. Weiter noch ein käsiger Knoten von 5 mm Durchmesser im Kopfe des Nucleus caudatus sinister und ein um etwas größerer solcher Knoten im Thalamus opticus dexter. Die Hirnventrikel etwas erweitert, mit leichtgetrübtem Serum erfüllt. Das Ependym ziemlich resistent. Die Hirnsubstanz im allgemeinen blaß und feuchter.

Pigmentatio cutis cruris utriusque.

Das Zwerchfell rechts bis zur vierten, links bis zur fünften Rippe reichend.

Die Schilddrüse blaß. In der Luftröhre zäher Schleim. Die Schleimhaut der sämtlichen Halsorgane blaß.

Die rechte Lunge frei, ziemlich blutreich, von reichlichem schaumigem Serum durchtränkt. In ihrer Spitze ganz umschriebene schwarz pigmentierte, alte Schwiele. Sonst in ihr allenthalben zum Teile zu Gruppen angeordnete, bis 3 mm im Durchmesser haltende, käsige Knötchen. In ihrem Unterlappen mehrere, bis 3 cm^3 große, graurote Verdichtungsherde, die auf dem Durchschnitte vorspringen, ein feinkörniges Aussehen darbieten und reichliche, dickliche, trübe Flüssigkeit abstreifen lassen. Die linke Lunge an vielen Stellen zart angewachsen. Dieselbe ganz ebenso beschaffen wie die rechte Lunge.

Im Herzbeutel 50 g klaren Serums. Das Herz gewöhnlich groß. Seine Klappen zart. In seinen Höhlen flüssiges und locker geronnenes Blut. Die Aorta durchwegs zartwandig.

Der Oesaphagus blaß. Die Mucosa der Bronchien stark gerötet. Die peribronchialen Lymphdrüsen zum Teile verkäst.

Die Leber blutreich. In ihr zahlreiche bis 8 mm im Durchmesser haltende käsige Knoten, die zum größten Teile im Zentrum

zu einem dunkelgrünen Breie erweicht sind. In der Gallenblase reichliche dunkle Galle.

Die Milz gewöhnlich groß, in ihr mehrere käsige Knoten, deren Durchmesser zwischen 2 und 5 mm schwankt.

Die Nieren blaß. In der linken Niere einzelne käsige Knoten gleich denen der Milz. Die Nebennieren blaß. In der Harnblase reichlicher klarer Harn. Ihre submucösen Venen strotzend mit Blut gefüllt.

Die Vagina weit, schlaff, in ihrer rechten Wand und zwar so ziemlich in der Mitte derselben ein 3 cm langer, in Vernarbung begriffener, die inneren Wandschichten der Vagina betreffender Riß. Der Uterus 9 cm lang. Seine Wand bis 2 cm dick, ungemein marcid. Die Schleimhaut blaß, dünn, gelb gefleckt. Die Adnexa uteri von gewöhnlicher Beschaffenheit.

Der Magen wenig ausgedehnt, durch das stark meteoristische Mittelstück des Colon transversum verdeckt. Im Magen gallig gefärbte, wässrig-schleimige Flüssigkeit, seine Schleimhaut blaß. Das Pankreas blaß. Im zusammengezogenen Dünndarme schleimig-chymöse, im Dickdarme, der bis auf das Mittelstück des Colon transversum gleichfalls ziemlich stark kontrahiert ist, dickbreiige fäkulente Massen. Die Schleimhaut des Darmes nicht pathologisch verändert.

Die mikroskopische Untersuchung des Endometriums zeigt, daß die erwähnten gelblichen Flecken in demselben durch hochgradige Fettdegeneration bedingt sind.

Fall II.

Sekt.-No. 58. *25. Januar 1894.* 10 h. a. m.

K. k. allgemeines Krankenhaus in Prag. I. deutsche medizinische Klinik. Hofrat Prof. Dr. Pribram.

H. U., 53 j. Taglöhnerin, gestorben 24. Januar, 4 h. p. m.

Klinische Diagnose: Haemorrhagia cerebri a. d. XII. Neuritis optica.

Sektionsprotokoll:	Pathologisch-anatomische Diagnose:
Der Körper 152 cm lang, von schwächlichem Knochenbaue, mit schwacher Muskulatur, sehr mager. Die Haut blaß. In der Regio sacralis eine 2 cm^2 große Stelle der Haut von Epidermis entblößt, gerötet. Auf	*Haemorrhagia gravis in cerebri hemisphaerio sinistro* in ventriculum lateralem sinistrum

der Rückseite dunkle Hypostasen. Die Totenstarre besonders an den unteren Extremitäten stark ausgesprochen.

Das Haupthaar schwarz, mit grau gemischt. Die Pupillen mittelweit, gleich. Der Hals dünn. Der Brustkorb lang und schmal. Die Brustdrüsen klein. Das Abdomen eingezogen. Die rechte untere Extremität leicht geschwollen und gerötet. An beiden unteren Extremitäten die subkutanen Venen ausgedehnt.

Die weichen Schädeldecken blaß. Das Schädeldach 53 cm im Horizontalumfange messend, von gewöhnlicher Dicke und Form. Die Pachymeninx stark gespannt. Im Sinus sagittalis major spärliches flüssiges Blut. In den basalen Sinus reichliches flüssiges Blut. Die basalen Arterien in ihrer Wand stellenweise verdickt, starr, auf dem Durchschnitte klaffend. Die inneren Meningen zart, entsprechend dem hinteren Rande des Kleinhirns in geringem Grade blutig suffundiert. Die Substanz des Gehirnes blaß, von derber Konsistenz. Nach Anlegung eines Horizontalschnittes durch die beiden Großhirnhemisphären in der Höhe des Sulcus calcarinus und der Mitte des Thalamus opticus zeigt sich in der linken Großhirnhemisphäre ein eiförmiger, 5 cm langer und bis 3 cm breiter Blutungsherd, der den Kopf des Nucleus caudatus, die linke Hälfte des Thalamus opticus, den hinteren Schenkel der Capsula interna und die innersten Anteile des Nucleus lenticularis einnimmt und hinter dem Thalamus opticus in den linken Seitenventrikel mittelst einer 4 mm weiten Rißöffnung durchbrochen erscheint. Die Umgebung des Blutungsherdes, der mit rötlich-braunem Blutcoagulum und Resten zertrümmerter Hirnsubstanz erfüllt ist, gelblich verfärbt. Im linken Seitenventrikel und in den übrigen Ventrikeln eine blutig seröse Flüssigkeit. Die Ventrikel deutlich erweitert.

Die nach Eröffnung der Orbita von der Schädelhöhle aus freigelegten Nervi optici ohne Besonderheiten, wohl aber in den hinteren

perforans. Endarteritis chronica deformans. Hypertrophia cordis ventriculi sinistri gradus levioris. Incrassatio valvulae bicuspidalis.

Thrombosis venarum periuterinarum et venae femoralis dextrae. Oedema extremitatis inferioris dextrae. Embolia pulmonum cum infarctibus haemorrhagicis in pulmone sinistro. Embolia paradoxa (Foramen ovale apertum) renum cum infarctibus anaemicis.

Tuberculosis obsoleta apicum pulmonum.

Polypi mucosi uteri.

Tumor cavernosus hepatis.

Neuritis optica bilateralis.

Decubitus in regione sacrali.

Abschnitten der beiden Bulbi Schwellung und Rötung der Papilla nervi optici wahrzunehmen.

Das Zwerchfell rechts bis zum unteren Rande der fünften, links bis zum unteren Rande der sechsten Rippe reichend.

Die Schilddrüse nicht vergrößert, die Trachea, der Larynx und Pharynx blaß.

Die rechte Lunge frei, die linke an ihrer Spitze angewachsen. Beide Lungen substanzarm, blutreich, von reichlichem, schaumigem Serum durchtränkt. In den Spitzen ganz umschriebene alte Schwiele. In der linken Lunge in beiden Lappen mehrere, bis 2 cm^3 große, keilförmige, gegen die Umgebung scharf abgegrenzte, dunkelrote Verdichtungsherde. In zahlreichen Ästen der Pulmonalarterien in beiden Lungen fahle Thromben, die der Waud der Arterien nirgends adhärieren.

Im Herzbeutel wenige Tropfen Serums. Das Herz im linken Ventrikel etwas dickwandiger. Die Valvula bicuspidalis in geringem Grade verdickt, die übrigen Klappen zart. Die Ostien durchwegs normal weit. Das Foramen ovale 3 mm weit offen. In den Herzhöhlen teils flüssiges Blut, teils lockerer Cruor. Die Intima aortae, besonders die der Aorta abdominalis stark und zwar ungleichmäßig verdickt, stellenweise so wie die Media auch verkalkt.

Die Schleimhaut des Oesophagus blaß. Die peribronchialen Lymphdrüsen geschrumpft, anthrakotisch.

Die Leber schlaff, ihre Läppchenzeichnung auf dem Durchschnitte undeutlich. In ihrem linken Lappen in der Nähe der Superficies diaphragmatica desselben ein 1 cm^3 großer, scharf abgegrenzter dunkelroter Herd, aus welchem sich beim Einschneiden so wie aus einem Schwamme reichliches Blut ausdrücken läßt. In der Gallenblase wenig dunkle Galle.

Die Milz nicht vergrößert, von mittlerem Blutgehalte.

Die beiden Nieren derbe, blaß. In ihnen mehrere, bis 1 cm^3 große, keilförmige, gelblich weiße, scharf begrenzte Herde, die von roten Höfen umgeben sind. Die Nebennieren brüchig. Die Schleimhaut des harnleitenden Apparates blaß.

Der Uterus klein. Auf seiner Mucosa 3—5 mm im Durchmesser haltende, breitgestielte, polypöse Protuberanzen. Die Ovarien geschrumpft. Die periuterinen Venen fast durchwegs durch fahle Blutgerinnungen verstopft.

Der Magen wenig ausgedehnt, auf seiner Schleimhaut zäher, gelblicher Schleim, dieselbe blaß. Das Pankreas ohne pathologische Veränderung. Der Darm zusammengezogen, in demselben spärliche chymöse, resp. fäkulente Massen. Seine Schleimhaut blaß.

Die Präparation des rechten Oberschenkels erweist daselbst ödematöse Durchtränkung des subkutanen und intermuskularen Zellgewebes und Obturation der Vena femoralis durch ziemlich derbe, fahle Blutgerinnungen.

Fall III.

Sekt.-No. 871. *28. Dezember 1893.* $^1/_2$9 h. a. m.

K. k. allgemeines Krankenhaus in Prag. II. interne Abteilung. Hofrat Prof. Dr. Pribram.

S. H., 30 j. Näherin, gestorben 27. Dezember, 2 h. p. m.

Klinische Diagnose: Tumor cerebri forsitan cerebelli (Patientin war seit 6 Wochen krank gewesen u. z. mit Kopfschmerzen und Erbrechen, wozu sich später Cerebellar-Ataxie, bilaterale Stauungspapille und Benommenheit des Sensoriums gesellt hatten. Der Tod war ganz plötzlich eingetreten).

Sektionsprotokoll:

Der Körper 156 cm lang, gracil gebaut, mit schwacher Muskulatur und wenig Panniculus adiposus subcutaneus. Die Haut blaß, mit blassen Totenflecken auf der Rückseite. Die Totenstarre besonders an den unteren Extremitäten deutlich ausgesprochen.

Das Haupthaar braun. Die Pupillen enge, gleich. Der Hals dünn. Der Thorax von mittleren Dimensionen. Brustdrüsen klein. Der Unterleib eingezogen.

Die weichen Schädeldecken blaß, das Schädeldach 53,5 cm im Horizontalumfange messend, von mittlerer Dicke. Die Lamina vitrea rauh, zu beiden Seiten der Sutura sagittalis in ihr auf Pacchionische Granulationen zu beziehende Usurgrübchen. Die Pachymeninx stark gespannt, im Sinus sagittalis major spärliches flüssiges Blut. Nach Abnahme des Konvexitätsabschnittes der Pachymeninx zeigt sich hochgradige Abplattung der Windungen an der Konvexität des Großhirns. Auch an der Hirnbasis die Windungen sehr stark abgeplattet. In den basalen Sinus der Pachymeninx gleichfalls nur spärliches flüssiges Blut. Auch die Schädelbasis an ihrer inneren Fläche rauh und mit tiefen

Pathologisch-anatomische Diagnose:

Cysticercus racemosus in cerebri ventriculo quarto

subsequente ependymitide chronica ventriculi quarti.

Hydrocephalus chronicus internus.

Neuritis optica bilateralis.

Tuberculosis obsoleta pulmonum et glandularum lymphaticarum peribronchialium lateris dextri.

Impressiones digitatae versehen. Die inneren Meningen durchwegs sehr blaß und im allgemeinen zart, nur zwischen den beiden Pedunculi cerebri die Arachnoidea weißlich verdickt. Daselbst das fluktuierende Infundibulum beträchtlich vorgewölbt, wodurch das Chiasma nervorum opticorum komprimiert erscheint. Die basalen Arterien zartwandig. Das Corpus callosum nach oben stark konvex, fluktuierend. Nach Kappung der Großhirnhemisphären und Eröffnung der Seitenventrikel und des dritten Ventrikels von oben her zeigen sich die Seitenventrikel wie der dritte Ventrikel sehr stark ausgedehnt, mit klarem Serum gefüllt. Ihr Ependym verdickt, zähe und allenthalben, namentlich aber entsprechend den Nuclei caudati und Thalami optici mit feinsten punktförmigen Granulationen bedeckt. Durch die Ausdehnung der Ventrikel die großen Ganglien des Großhirns abgeplattet. Die Substanz des Großhirns durchwegs sehr blaß, deutlich zäher. Der vierte Ventrikel gleichfalls sehr stark ausgedehnt, mit klarem Serum gefüllt. Sein Ependym besonders in der distalen Hälfte des Ventrikels schwielig verdickt, so daß die einzelnen Gebilde der Rautengrube wie verschleiert sind. Stellenweise, wie namentlich gegen die Nidamente zu leistenartig vorspringende, in feine Fortsätze ausstrahlende Narbenstränge im Ependym. Auf der linken Seite durch einen solchen Strang der Zugang zum Nidamentum hochgradig verengert. In diesem Nidamentum ein kugeliger, 6 mm im Durchmesser haltender, weißer, runzeliger, freier Körper, der in Wasser zu einer mit zahlreichen unregelmäßigen Ausbuchtungen versehenen, etwa dreimal so großen zartwandigen Blase aufquillt, welche sich unter dem Mikroskope als ein steriler Cysticercus racemosus erweist.

In beiden Bulbi die Papilla nervi optici geschwollen.

Das Rückenmark sowie seine Meningen blaß. Die Querschnittszeichnung des Rückenmarkes überall normal.

Die Schilddrüse klein, blaß. Die Schleimhaut der Halsorgane von mittlerem Blutgehalte.

Die beiden Lungen an den Spitzen angewachsen, ihr Parenchym ziemlich blutreich, wenig ödematös, im allgemeinen lufthältig. In der linken Spitze und in der oberen Hälfte des rechten Oberlappens einzelne bis 0,5 cm^3 große, käsig-kalkige Herde, die von Schwiele umschlossen sind.

Im Herzbeutel wenige Tropfen klaren Serums. Das Herz gewöhnlich groß, seine Klappen zart, in seinen Höhlen flüssiges und frischgeronnenes Blut.

Die Schleimhaut des Oesophagus blaß, ebenso die der Bronchien. Die peribronchialen Lymphdrüsen rechterseits von den

gleichen käsig-kalkigen Herden durchsetzt, wie sie bei den Lungen erwähnt wurden.

Die sämtlichen Unterleibsorgane ohne pathologische Veränderungen. Im Darme keine Taenia solium zu finden.

Die sehr ausgedehnte Präparation der Muskeln des Rückens, des Gesäßes und der Oberarme ergibt nirgends weitere Cysticerken.

Fall IV.

Sekt.-No. 51. *24. Januar 1894.* $^1/_2$ 9 h. a. m.

K. k. allgemeines Krankenhaus in Prag. II. deutsche medizinische Klinik. Ob.-San.-Rat Prof. Dr. v. Jaksch.

M. B., 35j. Schmiedswitwe, gestorben 23. Januar, 9 h. a. m.

Klinische Diagnose: Myelitis transversalis partis lumbalis medullae spinalis, carie vertebrarum effecta. Paralysis vesicae urinariae et recti. Paralysis extremitatum inferiorum. Decubitus.

Sektionsprotokoll:

Der Körper 154 cm lang, schwächlich gebaut, hochgradig mager. Die Haut sehr blaß, mit ganz blassen Totenflecken auf der Rückseite. In der Regio sacralis eine 30 cm² große, ganz scharf begrenzte Stelle der Haut in ihrer ganzen Dicke schwarz verfärbt. Analoge, nur beträchtlich kleinere Stellen an den beiden Fersen und am äußeren Rande des rechten und linken Fußes. Die Totenstarre sehr wenig ausgesprochen.

Das Haupthaar braun, die Pupillen enge, gleich. Der Hals dünn. Der Thorax schmal. Die Brustdrüsen klein. Der Unterleib eingezogen. Entsprechend dem unteren Ende der Brustwirbelsäule eine anguläre Kyphose von 140°, über der sich in der Haut eine 1 cm² große, braune, vertrocknete Exkoriation findet. Am radialen Rande des rechten Vorderarmes etwas unter der Mitte eine von bräunlich verfärbter, narbig verdichteter Haut umgebene Fistelöffnung, durch welche die Sonde 4 cm weit nach aufwärts vordringen kann.

Pathologisch-anatomische Diagnose:

Tuberculosis obsoleta apicum pulmonum et glandularum lymphaticarum peribronchialium (Diverticulum tractionis oesophagi).

Caries tuberculosa vertebrae dorsalis XI. et XII. et vertebrae lumbalis I. cum compressione medullae spinalis.

Cystopyolitis et nephritis suppurativa.

Decubitus multiplex.

Amyloidosis praecipue lienis et hepatis. Steatosis hepatis.

Dysenteria.

Colpitis catarrhalis.

Endocarditis recentior ad valvulam bicuspidalem.

Diverticulum Meckelii ilei simpliciter clausum.

Die weichen Schädeldecken blaß, der Schädel 52 cm im Horizontalumfange messend, von gewöhnlicher Dicke. Die Pachymeninx wenig gespannt. In ihren Sinus flüssiges und frisch geronnenes Blut. Die inneren Meningen blaß und zart. Dieselben leicht von der Hirnoberfläche abzuziehen. Das Gehirn sehr blaß, feuchter, seine Ventrikel nicht erweitert.

Das Rückenmark im Bereiche des früher erwähnten Gibbus in der oberen Hälfte seines Lendenteiles auf eine 1 cm lange Strecke vollständig abgequetscht, so daß der Zusammenhang des Rückenmarkes hier nur noch durch die inneren Meningen vermittelt wird. Diese hier getrübt, gerötet und mit der Pachymeninx spinalis zart verwachsen. Die Pachymeninx selbst an dieser Stelle an ihrer Außenfläche mit Käsemasse bedeckt und in ihrer ganzen Dicke gerötet. Sonst die Meningen des Rückenmarkes von gewöhnlicher Beschaffenheit. Das Rückenmark unmittelbar über und unter der Kontinuitätstrennung deutlich weicher, sonst dasselbe von gewöhnlicher Konsistenz und durchweg blaß. Über der Kompression an den Rückenmarksquerschnitten graue Verfärbung der Hinterstränge zu sehen.

Das Zwerchfell rechts bis zur vierten, links bis zur fünften Rippe reichend.

Die Schilddrüse klein, blaß. In der Luftröhre sehr wenig Schleim. Ihre Schleimhaut, wie des Larynx und Pharynx blaß. Die beiden Lungen total angewachsen, sehr blaß, trocken, substanzärmer. In ihren Spitzen ganz umschriebene alte Schwiele.

Im Herzbeutel 20 cm^3 klaren Serums. Das Herz klein, sein Fleisch bleich. In seinen Höhlen teils flüssiges Blut, teils lockerer Cruor. Die Valvula bicuspidalis leicht verdickt. Auf ihrer Vorhofsfläche in der Nähe des freien Randes bis 4 mm im Durchmesser haltende, weiche, feinhöckerige Protuberanzen. Die übrigen Klappen zart.

Die Schleimhaut des Oesophagus blaß. In seiner vorderen Wand entsprechend der Teilungsstelle der Trachea ein die Spitze des kleinen Fingers aufnehmendes Divertikel, dessen Spitze mit geschrumpften peribronchialen Lymphdrüsen im Zusammenhange steht. Die Aorta zartwandig.

Die Leber blaß, fettgelb, von derber, elastischer Konsistenz. In ihrer Blase helle, leicht getrübte Galle.

Die Milz um die Hälfte größer als normal, dabei elastisch. Auf ihrem Durchschnitte zahlreiche, bis 4 mm große, starkglänzende Körner vorspringend.

Beide Nieren von zahlreichen, teils die Medullaris, teils die Corticalis betreffenden, im Bereiche ersterer deutlich streifenförmigen Abszessen durchsetzt. Die Mucosa der Kelche, Becken und Ureteren sowie die der Harnblase gerötet und geschwollen. In der Harnblase leicht getrübter Harn. Ihre Muscularis verdickt. Die Nebennieren blaß.

Die Vagina mit weißlichem Schleime gefüllt, glatt, leicht gerötet. In ihrer oberen Hälfte die Mucosa an mehreren bis 5 cm^2 großen Stellen erodiert. Der Uterus klein. Die Adnexa uteri von gewöhnlicher Beschaffenheit.

Der Magen und der Darm kontrahiert. Im Magen gallig gefärbter, zäher Schleim. Seine Schleimhaut blaß. Das Pankreas blaß. Im Duodenum spärliche, schleimige Massen. Im Ileum 100 cm über der Valvula ileo-coecalis gegenüber der Insertion des Mesenteriums ein kleinfingergroßes Diverticulum, welches aus den sämtlichen Darmwandschichten besteht. In der oberen Dickdarmhälfte ein aashaft riechender, dünner fäkulenter Brei. In der unteren Dickdarmhälfte spärliche trübe, gleichfalls aashaft riechende, dickliche Flüssigkeit. Die Schleimhaut des Dünndarmes blaß, die der oberen Dickdarmhälfte wenig, die der unteren stark gerötet, dabei geschwollen und bis zum Zerfließen gelockert.

Bei sagittaler Durchsägung der Wirbelsäule zeigt sich, daß die Körper des 11. und 12. Brustwirbels und des 1. Lendenwirbels käsig infiltriert sind, der Körper des 12. Brustwirbels fast ganz erweicht ist, und seine Reste den früher erwähnten Gibbus bilden. Um diese Wirbelkörper das Periost durch eitrig-käsige Massen abgehoben. Am mächtigsten die Abhebung des Periosts entspechend der Insertion des Musculus psoas sinister.

Die Präparation des rechten Vorderarmes muß aus äußeren Gründen unterbleiben.

Die mikroskopische Untersuchung der abgequetschten Partie des Rückenmarkes erweist daselbst sehr reichliche Fettkörnchenkugeln, die der Milz ergibt Amyloidreaktion.

In Deckglaspräparaten von dem Inhalte der unteren Dickdarmhälfte neben reichlichen Leukocyten, Darmepithel und Detritus viele kürzere und längere Bazillen und nach *Gram* färbbare Streptokokken.

P. S. In Kulturen von dem Inhalte der unteren Dickdarmhälfte wuchsen nur Bacterium coli commune und Streptococcus pyogenes.

Fall V.

Sekt.-No. 228. *21. März 1893.* $^1/_2$ 9 h. a. m.

K. k. allgemeines Krankenhaus in Prag. II. deutsche medizinische Klinik. Ob.-San.-Rat Prof. Dr. v. Jaksch.

K. A., 30j. Krämerin, gestorben 20. März, 7 h. p. m.

Klinische Diagnose: Status febrilis. Coma. Meningitis suppurativa? Nephritis.

Sektionsprotokoll:

Der Körper 143 cm lang, grazil gebaut, mit schwacher Muskulatur und wenig Panniculus adiposus subcutaneus. Die Haut blaß, mit diffusen blaß violetten Totenflecken auf der Rückseite. Die Totenstarre allenthalben ausgesprochen.

Das Haupthaar dunkelbraun, die Pupillen mittelweit und gleich. Der Hals lang, der Thorax gut geformt. Die Mammae von mittlerer Größe, reich an Drüsensubstanz, ihre Warzen eingezogen. Das Abdomen nicht vorgewölbt, ziemlich stark gespannt.

Die weichen Schädeldecken blaß. Das Schädeldach 52 cm im Horizontalumfange messend, von gewöhnlicher Gestalt und Dicke. Die Pachymeninx gespannt. In den Sinus derselben dunkles flüssiges Blut und frisch geronnenes Blut. Die inneren Meningen sowohl an der Konvexität als an der Basis von Eiter infiltriert und dabei stark gerötet. Das Gehirn von mittlerem Blutgehalte, feuchter. In den Ventrikeln eine trübe seröse Flüssigkeit.

Pathologisch-anatomische Diagnose:

Rhinitis et pharyngitis catarrhalis. *Infiltratio suppurativa membranae mucosae sinuum sphenoidalum. Meningitis suppurativa.*

Degeneratio parenchymatosa hepatis et renum. Tumor lienis cutus.

Tuberculosis obsoleta apicum pulmonum et glandularum lymphaticarum peribronchialium.

Cystides serosae ovarii dextri.

Die Inspektion der nach *Harke* präparierten Nase und ihrer Nebenhöhlen ergibt im Bereiche der eigentlichen Nase Auflockerung und mäßige Rötung der Schleimhaut, im Bereiche der Sinus sphenoidales intensive düstere Rötung der mit dickem grüngelbem Eiter bedeckten Mucosa.

Das Zwechfell rechts zur vierten, links zur fünften Rippe reichend.

Die Schleimhaut der Trachea und des Larynx blaß. Die des

Pharynx leicht gerötet, mit schleimig-eitriger Flüssigkeit bedeckt. Die Schilddrüse klein.

Beide Lungen an den Spitzen angewachsen und daselbst durch ganz umschriebene, alte Schwielen verdichtet, sonst durchwegs lufthältig und sehr blutreich.

Im Herzbeutel 5 cm^3 klaren Serums. Das Herz gewöhnlich groß. Sein Fleisch bleich, schlaff. Die Klappen zart. In den Herzhöhlen etwas flüssiges Blut und reichliche, frische Blutgerinnsel.

Die Schleimhaut des Oesophagus blaß. Die Aorta zartwandig. In den Bronchien kein abnormer Inhalt. Die peribronchialen Lymphdrüsen schwarz pigmentiert und schwielig geschrumpft.

Die Leber blässer, brüchig. In ihrer Blase dunkle Galle.

Die Milz etwas größer, sehr blutreich.

Die Nieren blaß, gelockert. Die Nebennieren ohne pathologische Veränderung. Die Schleimhaut des harnleitenden Apparates blaß.

Die Vagina blaß. Der Uterus nicht vergrößert, etwas weicher. Seine Schleimhaut aufgelockert und mit spärlichem, frisch geronnenem Blutextravasate bedeckt. Im rechten Ovarium zwei mit blassem Serum gefüllte Cysten von je 2 cm Durchmesser. Sonst die Adnexa uteri normal beschaffen.

Im Magen und Darme spärliche chymöse resp. fäkulente Massen. Ihre Schleimhaut blaß. Das Pankreas blaß.

In Deckglaspräparaten von dem Eiter der Meningen spärliche, in den Deckglaspräparaten von dem Eiter aus den Keilbeinhöhlen sehr reichliche, nach *Gram* färbbare, mit Kapseln versehene Diplokokken.

P. S. Die Diplokokken aus dem Eiter der Meningen und aus dem Eiter der Keilbeinhöhlen erwiesen sich bei der weiteren Untersuchung als Diplococcus pneumoniae von hochgradiger Virulenz.

Publiziert von Dr. *Zörkendörfer,* Prager medizin. Wochenschrift 1893, Nr. 18.

Fall VI.

Sekt.-No. 71. *29. Januar 1894.* $^1/_2$9 h. a. m.

K. k. allgemeines Krankenhaus in Prag. II. interne Klinik. Ob.-San.-Rat Prof. Dr. v. Jaksch.

S. C., 25 j. Schneider, gestorben 27. Januar, $^1/_2$8 h. a. m.

Klinische Diagnose: Typhus abdominalis (Ende der 3. Woche).

Sektionsprotokoll:

Der Körper 182 cm lang, von mittelstarkem Knochenbaue, mit ziemlich schwacher Muskulatur und wenig Panniculus adiposus subcutaneus. Die Haut blaß, mit diffusen, blaßvioletten Totenflecken auf der Rückseite. Die Totenstarre deutlich ausgesprochen.

Das Haupthaar braun. Die Pupillen mittelweit, gleich. Der Hals lang. Der Thorax lang und schmal. Das Abdomen eingezogen.

Die weichen Schädeldecken blaß. Der Schädel 54 cm im Horizontalumfange messend. Die Pachymeninx in mittlerem Grade gespannt. Im Sinus sigmoides dexter, dessen Wand durch eine leicht grünliche Färbung auffällt, eine jauchige, graugelbliche Inhaltsmasse. Im Sinus transverus dexter fahle, ziemlich derbe, an der Wand festhaftende Blutgerinnungen. In den übrigen Sinus teils flüssiges, teils locker geronnenes Blut. Die inneren Meningen von mittlerem Blutgehalte, zart. Das Gehirn ziemlich blaß, feuchter.

Pathologisch-anatomische Diagnose:

Otitis media suppurativa dextra.

Thrombosis purulento-ichorosa sinus sigmoidis dextri et venae jugularis internae dextrae. Abscessus metastatici pulmonum. Tumor lienis acutus. Degeneratio parenchymatosa myocardii, hepatis et renum.

Pyohaemia.

Nach Aufmeißelung des Tegmen tympani dextri zeigt sich in der rechten Paukenhöhle eitrige Flüssigkeit. Die Mucosa der Paukenhöhle gerötet, geschwollen.

Die Schilddrüse blaß. Die Vena jugularis interna dextra in ihrer ganzen Länge von zum größten Teile eitrig zerflossener Thrombusmasse erfüllt. Die Schleimhaut der Halsorgane blaß.

Die Lungen stellenweise zart angewachsen, blutreich, ödematös. In ihnen zahlreiche, bis 2 cm^3 große, zum Teile jauchige Abszesse, um welche das angrenzende Lungengewebe etwas verdichtet erscheint.

Im Herzbeutel wenige Tropfen klaren Serums. Das Herz gewöhnlich groß, schlaff. Sein Fleisch bleich. Seine Klappen zart. In seinen Höhlen flüssiges Blut und lockerer Cruor.

Die Leber etwas größer, gelockert, blaß.

Die Milz auch etwas größer, blutreich, weich.

Die Nieren geschwollen, gelockert, bleich. Die Capsula fibrosa leicht abzuziehen. Die Nebennieren von gewöhnlicher Beschaffenheit. Die Schleimhaut des harnleitenden Apparates blaß.

Die Genitalorgane ohne Besonderheiten.

Im Magen und Darme spärlicher, chymös-schleimiger resp.

fäkulenter Inhalt. Ihre Schleimhaut blaß. Das Pankreas ohne pathologische Veränderungen.

In Deckglaspräparaten von dem Inhalte des Sinus sigmoides dexter zahlreiche Bakterien, teils Kokken, teils Bazillen.

P.S. In von dem Inhalte des Sinus sigmoides dexter angelegten Zucker-Glyzerinagarplatten wuchsen nur Kolonien von Streptococcus pyogenes.

Fall VII.

Sekt.-No. 24. *12. Januar 1894.* 10 h. a. m.

K. k. allgemeines Krankenhaus in Prag. I. deutsche medizinische Klinik. Hofrat Prof. Dr. Pribram.

Z. R., 43 j. Fleischer, gestorben 11. Januar, 9 h. p. m.

Klinische Diagnose: Insufficientia valvulae mitralis. Oedemata. Pneumonia. (Der Patient hatte erst 30 Stunden ante mortem zu fiebern begonnen, eine halbe Stunde vor dem Tode hatte er noch gesprochen. Laryngeale Erscheinungen waren nicht vorhanden gewesen.)

Sektionsprotokoll:

Der Körper 174 cm lang, von starkem Knochenbaue, mit ziemlich starker Muskulatur und einer mittleren Menge von Panniculus adiposus subcutaneus. Die Haut blaß, mit ganz blassen Totenflecken auf der Rückseite. Die Totenstarre deutlich ausgesprochen, besonders an den unteren Extremitäten.

Das Haar braun. Der rechte Bulbus phthisich. Die linke Pupille weit. Der Hals kurz. Im Jugulum und vor den sternalen Hälften der Claviculae eine weiche Schwellung. Der Thorax sehr breit. Der Unterleib stark ausgedehnt, fluktuierend. Am ganzen Rumpfe, namentlich in den hinteren Partieen Ödem. Auch die äußeren Genitalien und die Extremitäten ödematös. Am stärksten das Ödem an den äußeren Genitalien und der linken oberen Extremität.

Die weichen Schädeldecken von mittlerem Blutgehalte. Das Schädeldach 52 cm im Horizontalumfange messend, etwas dicker, diploë-

Pathologisch-anatomische Diagnose:

Morbus Brighti chronicus. Endarteriitis chronica deformans. Incrassatio levis valvularum aortae. Dilatatio ventriculi cordis sinistri. Degeneratio adiposa myocardii.

Hydrops universalis.

Phlegmone laryngis et pharyngis. Tumor lienis acutus.

Incrassatio et oedema meningum internarum cerebri sclerotici.

Residua peritonitidis.

Cholelithiasis.

Cystis prostatae. Phthisis bulbi dextri. Gastro-oesophago-malacia peptica postmortalis.

reich. Im Sinus sagittalis major reichliches flüssiges und frisch geronnenes Blut. Der gleiche Inhalt in den basalen Sinus. Die inneren Meningen diffus verdickt, ziemlich blutreich, von reichlicher seröser Flüssigkeit durchtränkt, sehr leicht von der Hirnoberfläche abzuziehen. Die Hirnwindungen von gewöhnlicher Anordnung. Die Hirnventrikel nicht erweitert. Die Hirnsubstanz blaß und etwas zäher. Der Nervus opticus dexter dünn und ins Graue verfärbt.

Das Zwerchfell rechts bis zur vierten, links bis zur fünften Rippe reichend.

Am Halse das tiefe Zellgewebe eitrig infiltriert. Die Schilddrüse ziemlich stark vergrößert, auf dem Durchschnitte glänzend. In der Trachea eitriger Schleim. Ihre Schleimhaut stark gerötet und etwas geschwollen, ebenso die des Larynx und Pharynx. Dabei die linke Wand des Larynx und Pharynx eitrig infiltriert. Im Zusammenhange damit die Plica ary-epiglottica sinistra und das linke wahre Stimmband zum größten Teile gelblich-nekrotisch. An der Vorderfläche der Cartilago arytaenoidea sinistra eine kreisrunde, 5 mm im Durchmesser haltende Erosion.

Die rechte Lunge an der Spitze angewachsen. In der rechten Pleurahöhle $^1/_2$ l klaren Serums. Die linke Lunge am hinteren Rande angewachsen. In der linken Pleurahöhle 1 l klaren Serums. Das Parenchym beider Lungen in den hinteren, unteren Anteilen etwas retrahiert, überhaupt ziemlich blutreich, ödematös. In den Bronchien sehr wenig Schleim.

Im Herzbeutel 300 cm^3 klaren Serums. Das Herz schlaff. Sein linker Ventrikel auffallend weit. Die Muscularis des Herzens bleich, leichter zerreißlich. Die Herzklappen zart. Nur die Aortenklappen ganz leicht verdickt. Die Intima der ganzen Aorta stellenweise und zwar stärker verdickt.

Die Schleimhaut des Oesophagus oberflächlich erweicht.

Die Viscera abdominalia untereinander und mit dem Peritoneum parietale innig verwachsen.

Die Leber dichter, blaßbraun, auf der Schnittfläche leicht gekörnt. In ihrer Blase reichliche dunkle Galle und etwa zwei Dutzend unregelmäßig gezackter, bis 0,5 cm^3 großer, schwarzer Konkretionen.

Die Milz etwas größer, blutreich, weich.

Die rechte Niere gewöhnlich groß, ziemlich derbe, überhaupt blaß. Die linke Niere ganz ebenso beschaffen. Die Nebennieren

ohne Besonderheiten. Die Schleimhaut der Kelche, Becken und Ureteren blaß. In der Harnblase trüber gelblicher Harn. Die Harnblasenschleimhaut leicht gerötet. Die Harnröhre normal weit. In der linken Wand ihrer Pars prostatica eine gegen das Lumen der Harnröhre vorspringende, 5 mm im Durchmesser haltende, seröse Cyste. Die Prostata, die Cowperschen Drüsen, die Samenblasen und die Hoden von gewöhnlicher Beschaffenheit.

Der Magen und der Darm in mittlerem Grade ausgedehnt. Im Magen trübe, wässerig-schleimige Flüssigkeit. Seine Schleimhaut blaß, im Fundus erweicht, ohne daß jedoch hier so wenig wie im Oesophagus Blutaustritte wahrzunehmen sind. Im Dünn- und Dickdarme chymöse resp. fäkulente Massen. Ihre Schleimhaut blaß.

Die mikroskopische Untersuchung des Herzfleisches an frischen Zupfpräparaten erweist deutliche Fettdegeneration der Muskelfasern.

Gefrierschnitte von der Nierenrinde lassen in derselben ziemlich starke fettige Degeneration des Epithels der Tubuli contorti, weiter auch Vermehrung des interstitiellen Bindegewebes, Verödung ziemlich vieler Glomeruli und hie und da hyaline Zylinder erkennen.

In Deckglaspräparaten von dem eitrigen Infiltrate der Larynxwand zahlreiche, nach *Gram* färbbare Streptokokken.

P. S. Durch Kultivierung wurde aus dem eitrigen Infiltrate der linken Larynxwand nur Streptococcus pyogenes gezüchtet.

Fall VIII.

Sekt.-No. 750. *23. November 1891.* 9 h. a. m.

K. k. allgemeines Krankenhaus in Prag. II. interne Abteilung. Hofrat Prof. Dr. Pribram.

P. B., 45 j. Taglöhnerin, gestorben 22. November, 3 h. a. m.

Klinische Diagnose: Phthisis pulmonum. Pleuritis sinistra. Tuberculosis peritonei et intestini.

Sektionsprotokoll:	Pathologisch-anatomische Diagnose:
Der Körper 150 cm lang, von ziemlich kräftigem Knochenbaue, mit mittelstarker Muskulatur und einer geringen Menge von Panniculus adiposus subcutaneus. Die Haut blaß.	*Corpus alienum in broncho sinistro.* Bronchitis purulento-ichorosa sini-

Auf der Rückseite diffuse dunkelviolette Totenflecken. Die Totenstarre sehr wenig ausgesprochen.

Das Haupthaar reichlich, braun. Die Pupillen mittelweit, gleich. Der Hals kurz, dünn. Der Thorax von mittlerer Länge, mäßiger Breite, links etwas stärker gewölbt als rechts. Der Unterleib flach.

Die weichen Schädeldecken blaß. Das Schädeldach 50 cm im Horizontalumfange messend, von gewöhnlicher Gestalt und Dicke. Die Pachymeninx wenig gespannt. An dem vorderen Ende der Falx cerebri major eine 2 cm^2 große, bis 4 mm dicke, knochenharte Platte eingelagert. In den Sinus der Pachymeninx dunkles flüssiges Blut und dunkler Cruor in reichlicher Menge. Die inneren Meningen blutreich, zart. (Das Gehirn wurde nicht weiter seziert, sondern zu Unterrichtszwecken verwendet.)

stra subsequente gangraena circumscripta multiplice in pulmone sinistro, pneumothorace et pleuritide suppurativa lateris sinistri. Pericarditis incipiens. Laryngitis catarrhalis chronica. Perimetritis chronica adhaesiva. Osteoma pachymeningis cerebralis.

Das Zwerchfell in seiner rechten Hälfte bis zur vierten Rippe reichend, in der linken Hälfte in der Höhe des Rippenbogens stehend.

Die Schilddrüse blaß. Die Schleimhaut der Halsorgane leicht gerötet. An der hintern Larynxwand das Epithel weißlich verdickt.

Die rechte Lunge frei. In ihrer Pleurahöhle kein abnormer Inhalt. Ihr Parenchym blutreich, allenthalben lufthältig, von schaumigem Serum durchtränkt. Die linke Lunge gleichfalls frei. In ihrer Pleurahöhle etwas Gas und 2 Liter eines grau-gelblichen, dickflüssigen Eiters. Die ganze linke Pleura mit bis 3 mm dicken gelblichen Exsudatmembranen bedeckt. Die linke Lunge stark retrahiert, dichter anzufühlen. Ihr Parenchym blaß, im Oberlappen noch etwas lufthältig, allenthalben von zahlreichen, bis 2 cm im Durchmesser haltenden, mit einer dicklichen, eitrig-jauchigen Flüssigkeit gefüllten, zum Teile ganz oberflächlich gelagerten Zerfallshöhlen durchsetzt, um welche das benachbarte Lungengewebe hepatisiert erscheint.

Im Herzbeutel wenige cm^3 leicht getrübten Serums. An der Innenfläche des Pericardium parietale zarte, fibrinöse Auflagerungen. Das Herz gewöhnlich groß. Seine Klappen zart. Das Herzfleisch bleich. In den Herzhöhlen flüssiges und locker geronnenes Blut. Die Aorta zartwandig.

Im linken Stammbronchus, 2 cm von der Teilungsstelle entfernt, ein 1,5 cm langes, unregelmäßig gezacktes Knochenstück eingekeilt, durch welches in der vorderen und hinteren Wand des Bronchus je ein 20 mm^2 großer Substanzverlust mit zerfallenem Grunde gesetzt erscheint, indem die beiden Enden des Knochenstückes daselbst die Mucosa perforiert haben. Die Schleimhaut des linken Stammbronchus, wie überhaupt die der Bronchien der ganzen linken Lunge intensiv gerötet und geschwollen, an vielen Stellen, wie namentlich in den größeren Bronchien auch mißfärbig. Im ganzen Bronchialstamme der linken Lunge eitrig-jauchige Flüssigkeit.

Die sämtlichen Unterleibsorgane ohne pathologische Veränderung. Nur an den Adnexa uteri bindegewebige Adhäsionen zwischen ihnen und der hinteren Fläche des Uterus zu konstatieren.

P. S. Die von Prof. Dr. *Rex* vorgenommene genauere Untersuchung des Knochenstückes aus dem linken Stammbronchus erwies dasselbe als die Hälfte eines der oberen Halswirbel eines großen Huhns oder Fasans.

Fall IX.

Sekt.-No. 30. *11. Januar 1994.* 9 h. a. m.

K. k. allgemeines Krankenhaus in Prag. II. interne Abteilung. Hofrat Prof. Dr. Pribram.

G. F., 39j. Gerber, gestorben 10. Januar, 11 h. a. m.

Klinische Diagnose: Tuberculosis pulmonum. Pleuritis sinistra. Insufficientia valvularum aortae. Haemoptoe.

Sektionsprotokoll:

Der Körper 163 cm lang, von mittelstarkem Knochenbaue, mit starker Muskulatur und einer geringen Menge von Panniculus adiposus subcutaneus. Die Haut blaß, mit blassen Totenflecken auf der Rückseite. Die Totenstarre deutlich, namentlich an den unteren Extremitäten.

Das Haar braun. Die Pupillen weit, gleich. Der Hals kurz. Der Thorax von mittlerer Länge, breit, gut gewölbt. Das Abdomen leicht eingezogen. Die vordere Bauchwand straff gespannt.

Pathologisch-anatomische Diagnose:

Haemorrhagia in tractum bronchialem ruptura aneurysmatis aortae thoracicae descendentis in bronchum sinistrum effecta. (Aneurysmata duo in aorta thoracica descendente.) Endarteriitis chronica deformans.

Bronchiectasia in pulmone sinistro e bronchitide tuberculosa.

Die weichen Schädeldecken blaß. Das Schädeldach 52 cm im Horizontalumfange messend, von gewöhnlicher Form, etwas dünner. Die Pachymeninx wenig gespannt. In ihren Sinus spärliches flüssiges Blut. Die innern Meningen und das Gehirn blaß.

Die Schilddrüse klein. In der Trachea teils flüssiges, teils frisch geronnenes Blut in reichlicher Menge. Ihre Schleimhaut wie die des Larynx und Pharynx blaß.

Das Zwerchfell beiderseits bis zur fünften Rippe reichend.

Die rechte Lunge frei, gedunsen, von mittlerem Blutgehalte. In ihren Bronchien allenthalben flüssiges Blut, welches auch stellenweise bis 3 cm^3 große Lungenanteile infarziert, id est, deren Lufträume erfüllt hat. Die linke Lunge an der Spitze und am hinteren Rande angewachsen, etwas kleiner. Ihr blasses und dichter anzufühlendes Parenchym von zahlreichen 1—2 cm^3 großen, sackförmigen Bronchiektasien durchsetzt, welche so wie die sonstigen Bronchien mit Blut gefüllt sind.

Im Herzbeutel wenige Tropfen klaren Serums. Das Herz normal groß. Sein Fleisch dunkelrotbraun. Seine Klappen zart. In seinen Höhlen wenig flüssiges Blut. In der Aorta ascendens geringe Verdickung der Intima.

Im Oesophagus kein Blut. Seine Schleimhaut blaß. Im Arcus aortae und der absteigenden Brustaorta stärkere Verdickung der Intima. In der absteigenden Brustaorta 5 cm vom Isthmus entfernt, an der hinteren Wand ein dem Nagelgliede des Daumens an Größe gleichkommendes, sacciformes Aneurysma, das den Körper des 6. und 7. Brustwirbels seicht usuriert hat und größtenteils von geschichteten derben Thrombenmassen erfüllt ist. Knapp neben diesem Aneurysma in der rechten Wand der Aorta thoracica descendens ein zweites halb so großes sacciformes Aneurysma, welches auch partiell thrombosiert ist, mit der hinteren Wand des linken Stammbronchus verwachsen ist und daselbst in dessen Lumen durchgebrochen ist. Die Perforationslücke von fast kreisrunder Gestalt, 1,5 cm breit und mit unregelmäßigen Rändern versehen.

Die Milz, Nieren und Nebennieren von normaler Beschaffenheit, nur etwas blässer.

Harnblase und Genitalien ohne Besonderheiten. Die Schleimhaut des Magens und Darmes blaß. Im Darme kein Blut. Das Pankreas blaß.

In der Aorta abdominalis und in den großen Ästen der

Aorta die Intima in geringem Grade und zwar ungleichmäßig verdickt.

P. S. Die genauere mikroskopische Bearbeitung der linken Lunge zeigte, daß die Bronchiektasien auf eine tuberkulöse Bronchitis zurückzuführen waren. Im Bereiche der Bronchiektasien erschien die Bronchialwand allenthalben fast gänzlich ersetzt durch Tuberkelbazillen enthaltendes Granulationsgewebe mit zahlreichen Miliartuberkeln und Riesenzellen.

Fall X.

Sekt.-No. 849. *19. Dezember 1893.* 9 h. a. m.

K. k. allgemeines Krankenhaus in Prag. II. interne Abteilung. Hofrat Prof. Dr. Pribram.

S. F., 33 j. Taglöhner, gestorben 18. Dezember, 6 h. a. m.

Klinische Diagnose: Emphysema pulmonum. Bronchitis diffusa. Pneunonia lobularis sinistra. Hyperaemia mechanica hepatis et renum. Influenza peracta. (Es waren während des Lebens im Sputum die *Pfeiffer*schen Influenzabazillen nachgewiesen worden.)

Sektionsprotokoll:

Der Körper 189 cm lang, stark gebaut, mit sehr kräftiger Muskulatur und geringem Panniculus adiposus subcutaneus. Die Haut blaß, mit diffusen blaßvioletten Totenflecken auf der Rückseite. Die Totenstarre allenthalben deutlich ausgesprochen.

Das Haar dunkelbraun. Die Pupillen mittelweit, gleich. Der Hals ziemlich lang. Der Thorax lang, breit, stark gewölbt. Das Abdomen etwas ausgedehnt.

Die weichen Schädeldecken blaß. Das Schädeldach 52 cm im Horizontalumfange messend, von mittlerer Dicke. Die Pachymeninx wenig gespannt. In ihren Sinus locker geronnenes Blut. Die inneren Meningen und das Gehirn blutreich.

Das Zwerchfell rechts und links bis zur fünften Rippe reichend.

Pathologisch-anatomische Diagnose:

Influenza. Bronchitis suppurativa. Emphysema pulmonum. Hypertrophia ventriculi cordis dextri. Hyperaemia mechanica hepatis, lienis et renis dextri hyperplastici. Hydrothorax dexter.

Defectus congenitus renis, ureteris, glandulae seminalis, vasis deferentis et epididymidis lateris sinistri.

Die Schilddrüse gewöhnlich groß. In der Trachea reichlicher Schleim. Ihre Schleimhaut wie die des Larynx und Pharynx gerötet.

Im rechten Pleuracavum $^1/_2$ l klaren Serums. Die rechte Lunge frei, voluminös, substanzarm, in der vorderen Hälfte blaß, in der hinteren Hälfte blutreich, überall lufthältig. Die linke Lunge stellenweise zart angewachsen, sonst ganz so beschaffen wie die rechte.

Im Herzbeutel kein abnormer Inhalt. Das Herz größer und zwar durch Erweiterung des deutlich hypertrophischen rechten Ventrikels. Seine Muskulatur derbe. Seine Klappen zart. In seinen Höhlen lockere Blutgerinnsel.

In den Bronchien allenthalben und zwar bis in die feinsten Verzweigungen reichlicher dicker, eitriger Inhalt. Ihre Schleimhaut gerötet, geschwollen. Der Oesophagus blaß.

Die Leber etwas größer, blutreich, derbe.

Die Milz um die Hälfte größer als normal, sehr blutreich. derbe.

Die rechte Niere um mehr als die Hälfte größer, sehr blutreich, derbe. Ihre Capsula fibrosa fester haftend. Die linke Niere vollständig, fehlend. Die beiden Nebennieren an gewöhnlicher Stelle, etwas dichter. Die Schleimhaut der Kelche, des Beckens und des Ureters der rechten Niere sowie die der Harnblase leicht gerötet. Der linke Ureter, die linke Samenblase, das linke Vas deferens und der linke Nebenhoden vollständig fehlend. Der linke Hoden so groß wie der rechte Hoden und auf dem Durchschnitte von derselben Beschaffenheit wie dieser. Die rechte Samenblase, das rechte Vas deferens und der rechte Nebenhoden von gewöhnlichem Verhalten.

Der Magen und der Darm meteoristisch. In ihnen nebst Gas schleimig-chymöse resp. faeculente Massen. Ihre Mucosa leicht gerötet. Das Pankreas blaß.

In Ausstrichpräparaten aus dem Bronchialeiter nur spärliche, zarte Bazillen.

P. S. Auf Blutagar wuchsen aus dem Bronchialeiter nur die *Pfeiffer*schen Influenzabazillen.

Fall XI.

Sekt.-No. 810. *4. Dezember 1893.* 9 h. a. m.

K. k. allgemeines Krankenhaus in Prag. II. interne Abteilung. Hofrat Prof. Dr. Pribram.

S. J., 43 j. Müller, gestorben 3. Dezember, 5 h. p. m.

Klinische Diagnose: Diabetes mellitus. Pleuritis exsudativa sinistra.

Sektionsprotokoll:

Der Körper 166 cm lang, kräftig gebaut, mit starker Muskulatur und wenig Panniculus adiposus subcutaneus. Die Haut blaß, mit diffusen blassen Totenflecken auf der Rückseite. In der Regio sacralis eine 2 cm^2 große Excoriation. Die Totenstarre namentlich an den unteren Extremitäten deutlich.

Das Haar blond. Die Pupillen mittelweit, gleich. Die Lippenschleimhaut bläulich verfärbt. Das Zahnfleisch geschwollen, gelockert, weißlich grau, am freien Rande blaugrau. Der Hals lang und dünn. Der Thorax lang, wenig breit, flach. Das Abdomen leicht vorgewölbt. Die vordere Bauchwand gespannt.

Die weichen Schädeldecken blaß. Das Schädeldach 52 cm im Horizontalumfange messend. Die Pachymeninx ziemlich stark gespannt. In ihren Sinus lockere Blutgerinnsel. Die inneren Meningen von mittlerem Blutgehalte, stärker durchfeuchtet, leicht von der Oberfläche des Gehirns abzulösen. Die Hirnsubstanz gleichfalls von mittlerem Blutgehalte, nicht weiter pathologisch verändert.

Das Zwerchfell beiderseits bis zur fünften Rippe reichend.

Die Schilddrüse groß, auf dem Durchschnitte grobgekörnt, stark glänzend. In der Trachea reichlicher Schleim. Ihre Schleimhaut, wie die der übrigen Halsorgane blaß.

Die rechte Lunge am hinteren Rande angewachsen, von mittlerem Blutgehalte, wenig ödematös. In ihrem Oberlappen reichliche, zumeist zu Gruppen angeordnete, bis 4 mm im Durchmesser haltende graue Knötchen, um die sich vielfache Schwiele findet. In ihrer Spitze eine 2 cm^2 große, mit schleimig-eitrigem Inhalte gefüllte, glattwandige Caverne. Im linken Pleuracavum $^1/_2$ l Eiter. Die Pleura sinistra mit fibrinös-eitrigen Auflagerungen bedeckt. In dem Oberlappen der linken Lunge dieselben Knötchen wie rechts. In ihrer Spitze gleichfalls eine Caverne, die 4 cm^3 groß ist und deren Wandungen aus käsig zerfallenem Gewebe gebildet sind. Außerdem aber in der linken, blässeren Lunge allenthalben den Septis derselben entsprechende eitrige Infiltration, wodurch die Ober- und Schnittfläche dieser Lunge wie gefeldert aussieht.

Pathologisch-anatomische Diagnose:

Pleuritis suppurativa et pneumonia interstitialis suppurativa sinistra.

Bronchitis suppurativa.

Tuberculosis chronica lobi superioris pulmonis utriusque.

Steatosis renum (Diabetes mellitus).

Gingivitis.

Decubitus in regione sacrali.

Im Herzbeutel kein abnormer Inhalt. Das Herz gewöhnlich groß. Sein Fleisch bleich. Seine Klappen zart.

In den Bronchien überall eitriger Inhalt, ihre Schleimhaut gerötet. Der Oesophagus blaß.

Die Leber groß. Ihr Parenchym blutreich, turgeszierend. Die Läppchenzeichnung auf dem Durchschnitte verwischt.

Die Milz normal groß, von mittlerem Blutgehalte, ziemlich weich.

Die Nieren deutlich größer, blaß. Die Corticalis gelblich. Die Capsula fibrosa leicht abzustreifen. Die Nebennieren ohne Besonderheiten. Die Schleimhaut des harnleitenden Apparates blaß. In der Harnblase bis 100 cm^3 trüben Harns.

Die Genitalien normal.

Der Magen und Darm meteoristisch. In ihnen schleimig-chymöse resp. fäkulente Massen. Ihre Schleimhaut im allgemeinen blaß, nur die des Magens mit einzelnen punktförmigen Blutaustritten versehen. Das Pankreas blaß.

In den Epithelien der Nierenrinde, wie sich an Gefrierschnitten erkennen läßt, zahlreiche Fetttröpfchen.

Mikroskopisch in dem Eiter der linken Pleurahöhle, sowie in dem aus den Septa der linken Lunge nur Streptokokken nachzuweisen.

P. S. Aus dem Eiter der linken Pleurahöhle, sowie aus dem eitrigen Infiltrate in den Septa der linken Lunge konnte nur Streptococcus pyogenes kultiviert werden.

Fall XII.

Sekt.-No. 387. *25. Mai. 1893.* 10 h. a. m.

K. k. allgemeines Krankenhaus in Prag. I. deutsche interne Klinik. Hofrat Prof. Dr. Pribram.

W. F., 31j. Tischler, gestorben 24. Mai, $6^1/_4$ h. a. m.

Klinische Diagnose: Pleuritis dextra. Adhaesiones pleurae dextrae. Infiltratio pulmonis dextri. Collapsus.

Sektionsprotokoll:

Der Körper 171 cm lang, von kräftigem Knochenbaue, mit kräftiger Muskulatur und wenig Panniculus adiposus subcutaneus. Die Haut blaß, mit diffusen dunklen Totenflecken auf der Rückseite. Die Totenstarre namentlich an den unteren Extremitäten deutlich.

Pathologisch-anatomische Diagnose:

Embolia arteriae pulmonalis e thrombosi (marantica) venarum pelvicalium lateris sinistri. Tuberculosis chro-

Das Haar braun. Die Pupillen mittelweit, gleich. Der Hals ziemlich dick. Der Thorax von mittleren Dimensionen. Das Sternum an der Grenze zwischen Manubrium und Corpus nach vorne etwas abgebogen. Das Abdomen eingezogen. Die Bauchwand schlaff. Die unteren Extremitäten auffallend stark behaart.

Die weichen Schädeldecken blaß. Das Schädeldach 52 cm im Horizontalumfange messend, kurz und breit. Seine Nähte von gewöhnlicher Beschaffenheit. Die Pachymeninx ziemlich stark gespannt. In ihren Sinus spärliches flüssiges und frisch geronnenes Blut. Die basalen Arterien dünnwandig. Die inneren Meningen zart, von mittlerem Blutgehalte, etwas stärker durchfeuchtet, nirgends abnorm adhärent. Die Gehirnsubstanz blaß. Die Gehirnventrikel nicht erweitert.

nica pulmonum. Pleuritis tuberculosa dextra. Tuberculosis chronica glandularum lymphaticarum peribronchialium. Hypertrichosis extremitatum inferiorum.

Das Zwerchfell beiderseits bis zur fünften Rippe reichend.

Die Schilddrüse normal groß, auf dem Durchschnitte leicht gekörnt. Die Schleimhaut der Halsorgane blaß.

Im rechten Pleuracavum 2,5 Liter einer klaren gelben, von einzelnen Fibrinfäden durchzogenen Flüssigkeit. Auf der Pleura dextra allenthalben namentlich auf dem parietalen Blatte zahlreiche 1—2 mm im Durchmesser haltende, weißlich graue Knötchen. Die rechte Lunge gegen die Wirbelsäule zu stark retrahiert. Auf ihrem Hauptschnitte zeigt sich das Parenchym blaß, von grauer Farbe und in allen Lappen, am meisten im Oberlappen von 1 cm^3 großen, meist von Schwiele umschlossenen Herden käsiger Knötchen durchsetzt. In ihren Arterien allenthalben dieselben verstopfende Thromben. Im linken Pleuracavum wenige cm^3 klaren Serums. Die linke Lunge an der Spitze angewachsen. Ihre Pleura glatt. Ihr Parenchym blutreich, etwas gedunsen, von denselben Knötchengruppen durchsetzt wie die rechte Lunge. Auch in ihren größeren Arterien obturierende Thromben.

Im Herzbeutel wenige Tropfen klaren Serums. Das Herz gewöhnlich groß. Seine Klappen zart. In seinen Höhlen flüssiges und frisch geronnenes Blut. Das Herzfleisch blaßbraun. In dem Stamme der Arteria pulmonalis zusammengeknäuelte, zylindrische, bis 5 mm dicke, fahle Thromben, durch welche der Stamm der Arteria pulmonalis vollständig verlegt ist. Nach der nunmehr vorgenommenen vorsichtigen Eventration der gesamten Hals- und Brustorgane läßt sich durch weitere Eröffnung der Arteria pul-

monalis und ihrer Aste konstatieren, daß die Verstopfung der Arteria pulmonalis durch die genannten strangförmigen Thromben sich auch auf die beiden Hauptäste der Arteria pulmonalis und weiter auf die Äste zweiter und dritter, hie und da auch vierter Ordnung fortsetzt.

Die Aorta zartwandig. Die Schleimhaut des Oesophagus blaß. In den Bronchien eitriger Schleim. Die peribronchialen Lymphdrüsen geschrumpft, dunkelschwarz gefärbt, stellenweise verkäst.

Die Leber normal groß. In ihrer Blase helle, dünnflüssige Galle.

Die Milz etwas größer, blutreich, derb.

Die Nieren normal, ebenso die Nebennieren. Die Schleimhaut des harnleitenden Apparates blaß.

Die Hoden blaß. Die Prostata gewöhnlich groß. Die Samenblasen mit einer zäh-schleimigen Flüssigkeit strotzend gefüllt.

Im Magen spärlicher Schleim. Seine Mucosa blaß. Das Pankreas von mittlerem Blutgehalte. Im Dünn- und Dickdarme spärliche chymös-schleimige resp. fäkulente Massen. Seine Schleimhaut blaß.

Die Präparation der Venen des Beckens erweist in den sämtlichen Venen des Gebietes der Vena hypogastrica sinistra streckenweise fahle Thromben, welche in Bezug auf ihre Dicke mit den in der Arteria pulmonalis gefundenen Thromben übereinstimmen.

Fall XIII.

Sekt.-No. 851. *19. Dezember 1893.* $^1/_2$9 h. a. m.

K. k. allgemeines Krankenhaus in Prag. II. deutsche medizinische Klinik. Ob.-San.-Rat Prof. Dr. v. Jaksch.

K. M., 53 j. Fleischerswitwe, gestorben 18. Dezember 11$^1/_2$ h. a. m.

Klinische Diagnose: Carcinoma hepatis. Nephritis chronica.

Sektionsprotokoll:

Der Körper 152 cm lang, schwächlich gebaut, mit sehr schwacher Muskulatur, ungemein mager. Die Haut blaß, mit gelbem Teint. Auf der Rückseite des Rumpfes blasse Totenflecke. Die Totenstarre wenig ausgesprochen.

Das Haupthaar rotblond. Die Pupillen ziemlich weit, gleich. Der Hals dünn. Der

Pathologisch-anatomische Diagnose:

Adenocarcinoma medullare capitis pancreatis in venam lienalem penetrans.

Carcinoma secundarium hepatis.

Icterus gradus levioris. Marasmus.

Thorax ziemlich kurz. An seiner Vorderfläche spärliche punktförmige Blutaustritte. Der Unterleib in der Regio epigastrica sehr resistent. Die unteren Extremitäten deutlich ödematös. An den beiden Händen und Vorderarmen mehrere, bis 1 cm^3 große Blutaustritte. An den beiden Oberarmen einzelne punktförmige Blutaustritte.

Pneumonia fibrinosa lobi inferioris sinistri.

Morbus Brighti chronicus.

Ureter duplex dexter.

Die weichen Schädeldecken sehr blaß. Das Schädeldach 53 cm im Horizontalumfange messend, von gewöhnlicher Form. Die Pachymeninx wenig gespannt. Die inneren Meningen leicht verdickt, ziemlich blaß, stärker durchfeuchtet. Das Gehirn blaß, etwas zäher und feuchter.

Das Zwerchfell rechts bis zur dritten Rippe, links bis zur vierten Rippe reichend.

Die Schilddrüse sehr klein, blaß. In der Luftröhre spärlicher Schleim. Die Schleimhaut der sämtlichen Halsorgane blaß.

Die rechte Lunge an der konvexen Fläche ihres Oberlappens mit der Pleura parietalis zart verwachsen. Die linke Lunge vollkommen frei. Beide Lungen substanzarm, an den vorderen Rändern etwas gedunsen, ziemlich stark ödematös, von mittlerem Blutgehalte. Der linke Unterlappen gleichmäßig und schlaff mit rotgrauer Farbe hepatisiert.

Im Herzbeutel wenige cm^3 klaren Serums. Das Herz klein. Sein Fleisch dunkelbraun. Die Klappen der linken Herzhälfte wie auch die Intima aorta fleckig verdickt. In den Herzhöhlen spärliches, flüssiges und locker geronnenes Blut.

Die Schleimhaut des Oesophagus leicht gerötet. In den Bronchien sehr wenig Schleim.

Bei Inspektion des Bauchraumes fällt die beträchtliche Größe der Leber auf, welche fast den ganzen Bauchraum okkupiert und von zahlreichen Knoten einer Aftermasse durchsetzt erscheint. Ihre Sektion, sowie die der übrigen Organe des Oberbauchraumes wird auf den Schluß der Sektion verspart und zunächst das Urogenitalsystem und der Darmkanal untersucht.

Die beiden Nieren beträchtlich kleiner, sehr derbe anzufühlen, blaß. Ihre Oberfläche mit narbigen Substanzverlusten versehen, an welchen die Capsula fibrosa sehr fest haftet. Rechterseits zwei Ureteren, welche knapp übereinander in die Harnblase münden. In der Harnblase reichlicher trüber Harn.

Der Uterus etwas größer, von derber Konsistenz. Seine Schleimhaut blaß. Die Vagina weit, glatt. Die Ovarien stark geschrumpft.

Der Darm sehr wenig ausgedehnt. Im Dünndarme spärliche, schleimig-chymöse Massen, im Dickdarme dickbreiige Faeces. Die Mucosa des Darmes stellenweise gerötet.

Nach Herausnahme der Organe des Oberbauchraumes werden nacheinander präpariert: die Leber, die Milz, der Magen, das Duodenum, das Pankreas und die Nebennieren.

Die Leber mißt 30 cm in der Breite, ebensoviele cm in der Länge und 13 cm in der Dicke. Dieselbe ist, wie Einschnitte zeigen, von zahlreichen, scharf abgegrenzten, meist kugeligen und bis 8 cm im Durchmesser haltenden Knoten einer rötlichgrauen, im Zentrum erweichten oder verkästen Aftermasse durchsetzt. Das zwischen den Knoten restierende Leberparenchym von dunkelbrauner Farbe, sehr brüchig. In der Gallenblase spärliche dunkle Galle. Im Ductus hepaticus und Ductus choledochus, sowie in dem Stamme der Vena portae keine pathologische Veränderungen, weswegen diese Gebilde durchschnitten werden. Das nunmehr erhobene Lebergewicht beträgt 4900 g.

Die Milz klein, blaß, dicht.

Der Magen fast ganz kontrahiert. Auf seiner stark geröteten Mucosa zäher festhaftender Schleim.

Das Duodenum von gewöhnlicher Beschaffenheit. Der Ductus choledochus und das Anfangsstück des Ductus Wirsungianus leicht zu sondieren.

Im Kopfe des Pankreas ein kugeliger, 5 cm im Durchmesser haltender Knoten einer medullaren, weißlichgrauen Aftermasse. Das übrige Pankreas sehr schlaff, substanzarm, weich. Bei der Eröffnung der Vena lienalis zeigt sich, daß dieselbe von der Aftermasse in dem Kopfe des Pankreas her und zwar nahe ihrem zentralen Ende durchwuchert ist, so daß das Lumen der Vene hier durch die eingedrungene Aftermasse verengt ist.

Die Nebennieren brüchig.

In Abstreifpräparaten vom Tumor im Kopfe des Pankreas große epitheloide Zellen.

In Deckglaspräparaten von dem Safte des hepatisierten Unterlappens der linken Lunge reichliche mit Kapseln versehene Diplokokken.

P. S. Nach Härtung in Alkohol boten der Tumor des Pankreas und die Knoten in der Leber den Befund eines medullaren Drüsenkrebses dar.

Fall XIV.

Sekt.-No. 825. *9. Dezember 1893.* $^1/_2$9 h. a. m.

K. k. allgemeines Krankenhaus in Prag. II. deutsche medizinische Klinik. Ob.-San.-Rat Prof. Dr. v. Jaksch.

S. M., 28j. Beamtensgattin, gestorben 8. Dezember, 9 h. a. m.

Klinische Diagnose: Sepsis puerperalis (Partus ante dies V). Peritonitis diffusa. Omarthritis bilateralis. Vulnus sclopetarium thoracis ante annos decem.

Sektionsprotokoll:

Der Körper 163 cm lang, ziemlich kräftig gebaut, mit mittelstarker Muskulatur und reichlichem Panniculus adiposus subcutaneus. Die Haut blaß. Auf der Rückseite dunkelviolette Totenflecken. Die Totenstarre namentlich an den unteren Extremitäten deutlich ausgesprochen.

Das Haupthaar dunkelbraun. Die Pupillen weit und gleich. Der Hals kurz und dick. Der Thorax von mittleren Dimensionen. Die Mammae sehr groß, drüsenreich, milchhältig. Die Warzen groß, braun pigmentiert. Am oberen Rande der linken Mamma, von da bis nahe an den unteren Winkel der linken Scapula sich erstreckend eine leicht bogenförmige, 15 cm lange, stellenweise bis 6 cm breite, strahlige, blasse Narbe, die in ihrer vorderen Hälfte mit den Rippen verwachsen erscheint. Das Abdomen sehr stark ausgedehnt, gespannt. Seine vordere Wand mit reichlichem „Striae" versehen.

(Die Sektion des Kopfes mußte unterbleiben.)

Das Zwerchfell rechts bis zur dritten, links bis zur vierten Rippe reichend.

Die Schilddrüse etwas größer, blutreich. In ihren beiden Lappen einzelne, bis 1 cm im Durchmesser haltende, scharf begrenzte Knoten, die aus blassem, stark glänzendem Schilddrüsengewebe bestehen.

Pathologisch-anatomische Diagnose:

Processus puerperalis. Endometritis suppurativa. Metrolymphangitis suppurativa. Salpingitis suppurativa dextra. Oophoritis suppurativa bilateralis. Peritonitis seroso-purulenta diffusa. Tumor lienis acutus. Degeneratio parenchymatosa hepatis et renum.

Gastro-oesophagomalacia peptica postmortalis.

Adenomata glandulae thyreoideae.

Cicatrix thoracis (post vulnus sclopetarium).

Die Lungen frei, blutreich, in den untersten Anteilen retrahiert, aber noch überall lufthältig.

Im Herzbeutel kein abnormer Inhalt. Das Herz normal groß. Sein Fleisch blaßbraun. Seine Klappen zart. Das Endocard und die Intima der großen Gefäßstämme diffus rötlich verfärbt.

Die Schleimhaut des Oesophagus leicht gerötet. Das Epithel in seiner unteren Hälfte größtenteils defekt.

In den Bronchien sehr spärlicher Schleim. Die peribronchialen Lymphdrüsen klein, nicht weiter verändert.

Im Bauchraume 250 cm^3 trüber, serös-eitriger Flüssigkeit. Das Peritoneum glanzlos, leicht gerötet, und stellenweise mit leicht wegwischbarem fibrinösem Exsudate bedeckt.

Die Leber groß, sehr weich, fahl. In ihrer Blase dunkelbraune, dünnflüssige Galle.

Die Milz um die Hälfte größer, weich, blutreich.

Die Nieren stark gelockert, blaß. Die Nebennieren von gewöhnlicher Beschaffenheit. Die Schleimhaut des harnleitenden Apparates blaß.

Die Vagina weit, schlaff. Ihre Schleimhaut düster gerötet. Der Uterus 17 cm lang, 12 cm breit. Seine Wand bis 4 cm dick. Seine Innenfläche mit einer graugelblichen, trüben, dicklichen Flüssigkeit bedeckt. Die spärlichen Reste des Endometrimus sehr leicht abzustreifen. Die Muskulatur weich, von großen Blutgefäßen durchzogen. An der hinteren Fläche des Fundus und Corpus uteri in den Lymphgefäßen Eiter. Die rechte Tuba geschwollen, stark gerötet. In ihrem Lumen dicker Eiter. Die linke Tuba normal. Die Ovarien beträchtlich größer, weich, eitrig infiltriert. Im rechten Ovarium ein 7 mm im Durchmesser haltendes Corpus luteum mit einem 3 mm dicken Stratum luteum.

Der Magen und der Darm stark meteoristisch. Im Magen nebst viel Gas spärlicher Schleim. Seine Schleimhaut blaß, im Fundus etwas weicher. Das Pankreas blaß. Im Darme nebst viel Gas schleimige, resp. fäkulente Massen. Seine Schleimhaut blaß.

Das Becken von normalen Dimensionen.

Im rechten Schultergelenke normale Verhältnisse. (Das linke wurde nicht untersucht.)

Die Präparation der oben erwähnten Narbe am Thorax zeigt, daß dieselbe in ihrer vorderen Hälfte mit dem Perioste der zweiten linken Rippe und in ihrer hinteren Hälfte stellenweise auch mit dem Perioste der dritten und vierten linken Rippe zusammenhängt, ohne daß aber diese Knochen selbst eine pathologische Veränderung aufweisen.

In der Flüssigkeit aus dem Bauchraume zahlreiche nach *Gram* färbbare Streptokokken.

P. S. Aus dem Inhalte der Bauchhöhle konnte nur Streptococcus pyogenes gezüchtet werden.

Fall XV.

Sekt.-No. 756. *15. November 1893.* $^1/_2$9 h. a. m.

K. k. allgemeines Krankenhaus in Prag. II. deutsche medizinische Klinik. Ob.-San.-Rat Prof. Dr. v. Jaksch.

K. M., 68 j. Näherin, gestorben 14. November, 3 h. p. m.

Klinische Diagnose: Atheroma arteriarum praecipue carotidum. Nephritis chronica et hyperaemia mechanica renum. Emphysema pulmonum.

Sektionsprotokoll:

Der Körper 154 cm lang, kräftig gebaut, mit schwacher Muskulatur, sehr mager. Die Haut blaß. An den hinteren Partien des Rumpfes und der Oberarme, dann an den Vorderarmen und Händen, sowie an den unteren Extremitäten Ödem. Auf der Rückseite ganz blasse Totenflecken. Die Totenstarre an den unteren Extremitäten deutlich.

Das Haupthaar grau. Die Pupillen mittelweit, gleich. Der Hals ziemlich lang. Seine subkutanen Venen stark ausgedehnt. Der Thorax ziemlich kurz. Die Mammae klein. Das Abdomen leicht ausgedehnt, fluktuierend.

Die weichen Schädeldecken ziemlich blutreich. Der Schädel 50 cm im Horizontalumfange messend, dünnwandig. Die Pachymeninx stark gespannt. In ihrem Sinus reichliches, dunkles flüssiges Blut. Die basalen Arterien ziemlich stark und zwar ungleichmäßig in ihrer Wand verdickt, dabei auch etwas erweitert. Die inneren Meningen über der Konvexität des Großhirns stärker verdickt, überhaupt blutreich, ödematös. Die Hirnwindungen etwas schmäler. (Das Gehirn wurde

Pathologisch-anatomische Diagnose:

Morbus Brighti chronicus. Endarteriitis chronica deformans. Endocarditis chronica in ventriculo cordis sinistro. Hypertrophia ventriculi cordis sinistri.

Thrombosis in ventriculo cordis sinistro. Embolia cordis (myomalacia), lienis (infarctus anaemici), et intestini (infarctio haemorrhagica intestini tenuis).

Hydrops universalis. Tuberculosis obsoleta apicum pulmonum et glandularum lymphaticarum peribronchi-

dann nicht weiter seziert, sondern für Unterrichtszwecke abgegeben.)

Das Zwerchfell rechts bis zur vierten, links bis zur fünften Rippe reichend.

Die Karotiden starr. Ihre Wand ungleichmäßig verdickt, stellenweise verkalkt. In der Schilddrüse mehrere, bis 2 cm im Durchmesser haltende, kugelige Knoten aus Schilddrüsengewebe eingelagert. In der Trachea serös-schleimige Flüssigkeit. Die Schleimhaut der Halsorgane gerötet.

alium. (Diverticulum tractionis oesophagi).

Cholelithiasis.

Adenomata glandulae thyreoideae.

Myoma calcificatum uteri.

In der rechten Pleurahöhle 2,5 l klaren, gelben Serums. In der linken Pleurahöhle 1 l derselben Flüssigkeit. Beide Lungen an der Spitze angewachsen, in den unteren und hinteren Partien retrahiert, im allgemeinen blutreich, wenig ödematös, stark schwarz pigmentiert. In den Spitzen ganz umschriebene alte Schwiele.

Im Herzbeutel 30 g klaren Serums. Das Herz im linken Ventrikel stark hypertrophisch und erweitert. Das Endokard dieses Ventrikels stellenweise weißlich verdickt. Die Aortenklappen und die Valvula bicuspidalis fleckig verdickt. Die übrigen Klappen zart. In den Herzhöhlen reichliches flüssiges und frischgeronnenes Blut. Im Spitzenteile des linken Ventrikels außerdem noch mehrere bis 1 cm^3 große, weiche kugelige Thromben zwischen den Trabekeln eingefilzt. Das Herzfleisch bleich. Am linken Rande des linken Ventrikels in der Nähe der Herzspitze ein 1 cm^3 großer, scharf begrenzter Anteil des Herzfleisches von blaßgrauer Farbe. Die Aorta thoracica ascendens etwas weiter. Die Intima stärker verdickt.

Die Schleimhaut des Oesophagus blutreich. An der vorderen Wand desselben in der Höhe der Teilungsstelle der Trachea ein mit verschrumpften, peribronchialen Lymphdrüsen verwachsenes, 5 mm tiefes und 3 mm weites Divertikel. In den Bronchien spärlicher Schleim. Der Arcus aortae und die Aorta thoracica descendens auch weiter. Ihre Wand sowie die der Aorta ascendens beschaffen.

In der Bauchhöhle $^1/_2$ l leicht rötlichen, klaren Serums.

Die Leber etwas kleiner, blaß. In ihrer Blase nebst blaßgelber, zähschleimiger Flüssigkeit 11 bis 1 cm^3 große polyëdrische, harte Steine.

Die Milz klein. In ihr ein 4 cm^3 und ein halb so großer keilförmiger, weißlicher, scharf begrenzter Herd.

Die beiden Nieren beträchtlich geschrumpft. Ihre Oberfläche mit zahlreichen, narbigen Einziehungen versehen. Ihre Substanz bleich, derbe. Die Capsula fibrosa fester haftend. Die Nebennieren brüchig. In der Harnblase reichlicher, klarer Harn. Ihre Schleimhaut leicht gerötet.

Der Uterus klein. In seinem rechten Horne ein kugeliger scharf abgegrenzter knochenharter Knoten von 1,5 cm Durchmesser. Die Ovarien stark geschrumpft.

Der Magen und der Darm wenig ausgedehnt. Im Magen grüne, wässerig-schleimige Flüssigkeit. Seine Schleimhaut leicht verdickt, blaß. Das Pankreas von gewöhnlicher Beschaffenheit. Im Dünndarme mit Ausnahme des Duodenums und der obersten 50 cm des Jejunums, woselbst sich der gleiche Inhalt wie im Magen findet, mit Blut gemengter Schleim. In der oberen Dickdarmhälfte mit Blut gemengter Fäkalbrei. In der unteren Dickdarmhälfte blaßgelbliche, vollkommen blutfreie Fäkalmassen. Die Wand des Dünndarmes mit Ausnahme des Duodenums und der obersten 50 cm des Jejunums in der Art verändert, daß dieselbe teils auf große Strecken, teils an umschriebenen Stellen stark hämorrhagisch infiltriert ist. Zwischen den hämorrhagisch infiltrierten Partien die Wand des Dünndarmes leicht gerötet. Die Wand des Dickdarmes ohne pathologische Veränderung. In der Arteria meseraïca superior eine 4 cm unterhalb ihres Ursprunges aus der Aorta beginnende obturierende Thrombose, welche sich auf die Äste erster Ordnung der Arteria meseraïca superior verfolgen läßt. Die übrigen Gekrösarterien durchgängig. Die Aorta abdominalis sowie die Arteriae iliacae communes weiter, in ihrer Wand ungleichmäßig verdickt.

Fall XVI.

Sekt.-No. 847. *17. Dezember 1893.* 9 h. a. m.

K. k. allgemeines Krankenhaus in Prag. Deutsche dermatologische Klinik. Hofrat Prof. Dr. Ph. Pick.

II. B., 22j. Krankenhauswäscherin, gestorben 16. Dezember, 2½ h. a. m.
Klinische Diagnose: Variola vera confluens (Exanthem seit 13 Tagen).

Sektionsprotokoll:

Der Körper 158 cm lang, von mittelstarkem Knochenbaue, mit ziemlich kräftiger Muskulatur und reichlichem Panniculus adi-

Pathologisch-anatomische Diagnose:

Variola in stadio exsiccationis. (Efflorescentiae vario-

posus subcutaneus. Die Haut im allgemeinen blaß. Auf ihr allenthalben dichtstehende vielfach konfluierende, kreisrunde, bis 1 cm im Durchmesser haltende Erkrankungsherde, welche teils als niedrige, in der Mitte vertiefte, mit Eiter erfüllte Blasen sich darstellen, teils wie namentlich im Gesichte, am Halse und an der oberen Hälfte des Thorax mit braunroten Krusten bedeckt sind. Beim Einschneiden in diese Erkrankungsherde zeigt sich daselbst das Corium gerötet und geschwollen und in seinen oberflächlichen Lagen zu einer eitrigen Masse zerflossen. Auf der Rückseite des Rumpfes dunkelviolette Totenflecken. Die Totenstarre deutlich ausgesprochen.

losae cutis, oris, pharyngis, laryngis et tracheae. Osteomyelitis variolasa). Degeneratio parenchymatosa hepatis et renum.

Das Haupthaar reichlich, blond. Die Lidspalten verklebt. Der Hals kurz und dick. Der Thorax von mittlerer Länge, breit und stark gewölbt.

Die Mammae groß. Das Abdomen nicht aufgetrieben.

Der Kopf konnte nicht seziert werden.

Das Zwerchfell rechts bis zur vierten, links bis zur fünften Rippe reichend.

Die Schilddrüse etwas größer, auf dem Durchschnitte blaß, stark glänzend.

In der Trachea schaumiges Serum. In ihrer oberen Hälfte, wie auch im Larynx, Pharynx und der Mundhöhle auf der gerötеten Schleimhaut zahlreiche, bis 0,5 cm^2 große, rundliche, vielfach konfluierende Substanzverluste, deren Zentrum von einem grauweißlichen Schorfe eingenommen wird.

Die rechte Lunge frei, die linke an der Außenfläche umschrieben und zwar zart angewachsen. Das Parenchym beider Lungen vollkommen lufthältig, von blaßroter Farbe, wenig durchfeuchtet.

Im Herzbeutel 10 g klaren Serums. Das Herz dem Körper entsprechend groß. Seine Klappen zart. In seinen Höhlen teils flüssiges, teils ganz frisch geronnenes Blut. Das Herzfleisch derbe.

Die Schleimhaut des Oesophagus blaß. Die Bronchien ohne pathologische Veränderungen.

Die Leber etwas größer, von blaß-brauner Farbe, leicht zerreißlich. In ihrer Blase gelbbraune Galle in geringer Menge.

Die Milz etwas größer, dunkelrot, von gewöhnlicher Konsistenz.

Die beiden Nieren deutlich geschwollen. Die Capsula fibrosa leicht abziehbar. Die Corticalis von blasser gelbbrauner Farbe,

gelockert. An der Oberfläche der linken Niere punktförmige Blutaustritte in reichlicher Menge. Die Nebennieren von gewöhnlicher Beschaffenheit. Die Schleimhaut des harnleitenden Apparates blaß.

Die Genitalien ohne pathologische Veränderungen.

Im Magen nebst etwas Gas spärliche, gelbgrünliche, wäßrig-schleimige Flüssigkeit. Seine Schleimhaut blaß. Das Pankreas blaß, derbe. Der Darm wenig ausgedehnt. Im Dünndarme dünnbreiige, gelbliche, chymös-schleimige Massen, im Dickdarme dünnbreiige, gleichfalls gelbliche, fäkulente Stoffe. Die ganze Darmschleimhaut ohne Besonderheiten.

Im dunkelroten lymphatischen Marke des in sagittaler Richtung durchsägten Os femoris sinistrum zahlreiche, bis 5 mm im Durchmesser haltende, durch ihre graugelbliche Farbe gegen die Umgebung scharf abgegrenzte Herde.

P. S. Die nach Härtung in Alkohol vorgenommene mikroskopische Untersuchung der Herde im Marke des Os femoris sinistrum erwies in denselben den Befund einer Entzündung des Markes mit starker Anschwellung der Markzellen und Rundzelleninfiltration zwischen denselben und Nekrose im Zentrum der Herde.

Fall XVII.

Sekt.-No. 789. *25. November 1893.* 10 h. a. m.

Königl. böhmische Landesfindelanstalt. Deutsche Kinderklinik. Prof. Dr. Epstein.

K. F., 18 Tage altes Mädchen, gestorben 24. November, 8 h. a. m.

Klinische Diagnose: Erysipelas.

Sektionsprotokoll:

Der Körper 47 cm lang, 2200 g schwer, schlecht genährt. Die Haut gelblich. Auf der Rückseite ausgebreitete, dunkelviolette Hypostasen. Entsprechend der rechten und linken Spina scapulae, sowie dem Os sacrum die Haut an je einer 6 cm^2 großen Stelle von Epidermis entblößt, gequollen, mißfärbig.

Die Bauchhaut verdickt, gerötet. Die großen Schamlippen stark geschwollen, gerötet, derbe anzufühlen. Die Haut der unteren Extremitäten sehr stark geschwollen und intensiv gerötet. An beiden unteren Extremitäten, rechts zahlreicher als links, bis 4 cm

Pathologisch-anatomische Diagnose:

Omphalitis ulcerosa subsequente *erysipelate* abdominis, genitalium externorum et extremitatum inferiorum, *Sephthaemia.* Decubitus multiplex. Lien accessorius.

im Durchmesser haltende und bis 1 cm hohe blasige Abhebungen der Epidermis, aus denen sich beim Einstechen eine klare, rötlich gefärbte, wässrige Flüssigkeit entleert. Aus dem Nabel dicker gelblicher Eiter auszudrücken. Der Nabel selbst mit Granulationen bedeckt.

Die weichen Schädeldecken blaß, stellenweise von kleinen Blutaustritten durchsetzt. Das Schädeldach 31 cm im Horizontalumfange messend, seine Knochen wie die der Schädelbasis von normalen Verhältnissen.

Die Meningen und das Gehirn blutreich.

Schild- und Thymusdrüse gewöhnlich groß. Die Schleimhaut der Halsorgane blaß.

Die Lungen vollkommen lufthältig, von mittlerem Blutgehalte.

Im Herzbeutel wenige Tropfen klaren Serums.

Das Herz normal beschaffen. In seinen Höhlen nur flüssiges Blut.

Die Leber von dunkelrotbrauner Farbe, brüchig.

Die Milz etwas größer, blutreich. In ihrem Hilus eine kugelige Nebenmilz von 5 mm Durchmesser.

Die Nieren blässer. Die Nebennieren von gewöhnlichem Aussehen. Die Schleimhaut des harnleitenden Apparates blaß.

Der Genitalapparat bis auf die schon erwähnte Schwellung der großen Schamlippen normal.

Der Magen und der Darm wenig ausgedehnt, seine Schleimhaut blaß.

Die Nabelarterien und die Nabelvene von gewöhnlicher Beschaffenheit.

Die Knorpel-Knochengrenzen an den Gelenksenden der beiden Kniegelenke geradlinig.

In Deckglaspräparaten von dem aus einem Einschnitte in der Haut des Unterschenkels gewonnenen blaßroten, leicht getrübten Safte, dann von dem Herzblute, dem Leber- und Milzsafte nach Gram färbbare Streptokokken.

P. S. Aus dem Safte des Einschnittes in der Haut des einen Unterschenkels und aus dem Herzblute wurden Streptococcus pyogenes und Bacterium coli commune gezüchtet.

Fall XVIII.

Sekt.-No. 807. *4. Dezember 1893.* $11^1/_2$ h. a. m.

K. k. allgemeines Krankenhaus in Prag. Deutsche chirurgische Klinik. Hofrat Prof. Dr. Gussenbauer.

R. J., 50 j. Bauer, gestorben 2. Dezember, $6^1/_2$ h. p. m.

Klinische Diagnose: Amputatio femoris sinistri et exstirpatio glandularum lymphaticarum inguinalium propter myxosarcoma cruris sinistri ante hebdomades IV. Decubitus in regione sacrali. Erysipelas. Sephthaemia.

Sektionsprotokoll:

Der Körper 175 cm lang, von ziemlich kräftigem Knochenbaue, mit schwacher Muskulatur, sehr mager. Die Haut blaß. In der Regio sacralis eine kreisrunde, 8 cm im Durchmesser haltende Stelle der Haut der Epidermis entblößt, gerötet und geschwollen. Auf der Rückseite diffuse, dunkle Totenflecke. Die Totenstarre wenig ausgesprochen.

Das Haar grau. Die Pupillen mittelweit und gleich. Der Hals ziemlich lang. Der Thorax von mittleren Dimensionen. Das Abdomen angezogen. Die Bauchdecken gespannt.

In der linken Inguinalgegend eine dem Ligamentum Poupartii entsprechende, 15 cm lange Incision, deren äußere zwei Drittel linear verheilt sind, während das innere Drittel eine 2 cm tiefe, mit mißfarbigem eitrigem Sekrete bedeckte granulierende Wundfläche bildet. Der linke Oberschenkel in der Mitte amputiert. Die Amputationswunde an den beiden Enden verheilt, in der Mitte auf 6 cm Länge und 5 cm Breite klaffend. Ihre Ränder geschwollen, gerötet. Ihr Grund granulierend, mit eitrigem Sekrete bedeckt. In demselben ragt aus dem ihn mantelförmig umgebenden Granulationsgewebe der Stumpf des Os femoris 4 mm weit hervor und ist dieses sein freies Ende mit einem 2—3 mm hohen Nekroseringe versehen. Die Arteria femoralis sinistra 2 cm weit, über der Ligatur derbe thrombosiert. Die Vena femoralis sinistra bis zur Fossa ovalis thrombosiert. Das subkutane und intermuskuläre Zellgewebe des ganzen Amputationsstumpfes eitrig infiltriert. Nach Durchsägung des Os femoris in frontaler Richtung zeigt sich, daß dasselbe außer der erwähnten annularen Nekrose an seinem Ende nicht weiter verändert ist.

Pathologisch-anatomische Diagnose:

Phlegmone suppurativa femoris sinistri post amputationem. Vulnus suppurans in inguine sinistro post exstirpationem glandularum lymphaticarum. Degeneratio parenchymatosa myocardii et hepatis. Sephthaemia.

Decubitus in regione sacrali.

Pneumonia lobularis bilateralis.

Bronchitis catarrhalis.

Tuberculosis obsoleta apicum pulmonum et glandularum lymphaticarum peribronchialium.

Nodi haemorrhoidales ad anum.

Die weichen Schädeldecken blaß. Das Schädeldach 53 cm im Horizontalumfange messend, von gewöhnlicher Gestalt und Dicke. Die Pachymeninx wenig gespannt. In ihren Sinus dunkles, flüssiges und frisch geronnenes Blut. Die inneren Meningen leicht verdickt, von mittlerem Blutgehalte, ödematös durchtränkt, leicht von der Hirnoberfläche abzuziehen. Das Gehirn von mittlerem Blutgehalte, feuchter.

Das Zwerchfell rechts bis zur vierten, links bis zur fünften Rippe reichend.

Die Schilddrüse klein. Die Schleimhaut der Halsorgane blaß.

Die Lungen an den Spitzen angewachsen und daselbst von umschriebenen alten Schwielen durchsetzt. Ihr Parenchym im allgemeinen sehr trocken, substanzarm, blaß, in den Unterlappen stellenweise blutreicher und von einzelnen bis 2 cm^3 großen, rotgrauen Hepatisationsherden durchsetzt.

Im Herzbeutel kein abnormer Inhalt. Das Herz normal groß. Seine Klappen zart. Sein Fleisch bleich, weicher. Die Aorta zartwandig.

Die Schleimhaut des Oesophagus blaß. In den Bronchien reichlicher, schleimig-eitriger Inhalt. Die peribronchialen Lymphdrüsen schwielig verdichtet, stark schwarz pigmentiert.

Die Leber etwas gelockert, blaß. In ihrer Blase spärliche dunkle Galle.

Die Milz nicht vergrößert, von mittlerem Blutgehalte.

Die Nieren blaß, ebenso die Nebennieren. Die Schleimhaut des harnleitenden Apparates blaß.

Die Genitalien ohne pathologische Veränderung.

Der Magen und der Darm wenig ausgedehnt. Ihre Mucosa blaß. Im Magen spärlicher Schleim. Im Darme chymöse resp. fäkulente Massen. Die submucösen Venen ad anum knotig ausgedehnt. Das Pankreas blaß.

In dem eitrigen Infiltrate des Amputationsstumpfes mikroskopisch reichliche Streptokokken.

P. S. Aus dem eitrigen Infiltrate des Amputationsstumpfes konnte nur Streptococcus pyogenes gezüchtet werden.

Bei Durchsicht dieser Protokolle wird es klar, daß wirklich die in dieser pathologisch-anatomischen Sektionstechnik geschilderten Untersuchungsmethoden in den tatsächlichen Verhältnissen ihre Berechtigung haben.

So illustrieren die Fälle I, II und III die Vorteile der in den betreffenden Fällen angewandten Art der Sektion des Gehirnes, der Fall IV die Wichtigkeit des vorsichtigen Vorgehens bei der Entnahme des Rückenmarkes und die Zwekmäßigkeit der sagittalen Durchsägung der Wirbelsäule, der Fall V die Vorzüge der *Harke*schen Untersuchungsmethode der Nase und ihrer Nebenhöhlen, der Fall VI die Wichtigkeit der Untersuchung der Gehörorgane, der Fall II und III die Zweckmäßigkeit der geschilderten Untersuchungsweise der Bulbi, der Fall VIII und IX die Notwendigkeit, stets den Bronchialbaum in ausgedehntem Maße zu untersuchen, der Fall XII die Zweckmäßigkeit der Sektion des Herzens in situ, der Fall XIII die Vorteile einer durch die besonderen Verhältnisse gegebenen Abänderung der Reihenfolge bei der Sektion der Unterleibsorgane, der Fall XV die Notwendigkeit, den Darm bei der Sektion am Mesenterium zu belassen, der Fall XVI die Wichtigkeit der Untersuchung des Knochenmarkes und die Fälle V, VI, VII, X, XI, XIV, XVII und XVIII die Wichtigkeit der exakten Entnahme von bakteriologischem Untersuchungsmateriale.

Endlich zeigen auch mehr oder weniger alle Fälle, daß bei möglichst vollständiger Sektion einer Leiche fast stets noch neben den hauptsächlichen Erkrankungen, welche das klinische Bild beherrschten, weitere pathologische Veränderungen mitunter in reicher Zahl zu finden waren, so daß also der früher aufgestellte Satz, daß *die pathologisch-anatomische Sektion eine möglichst vollständige Untersuchung des Kadavers* zu sein hat, dadurch in vollem Maße belegt wird.

WELLCOME LIBRARY INSTITUTE

Druck von H. Sieling in Naumburg a. S.

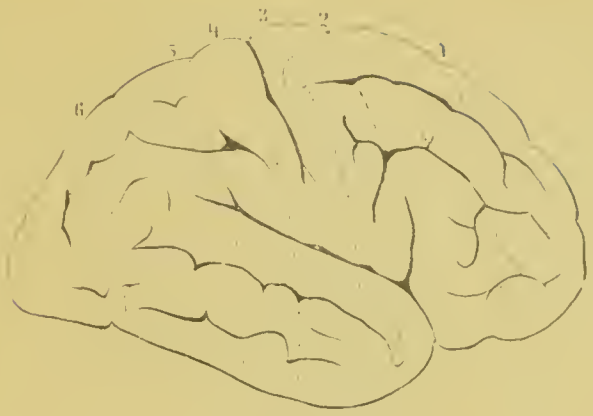

Fig. 14.

Fig. 15. Fig. 16. Fig. 17.



Fig. 18. Fig. 19. Fig. 20.

FISCHER'S MED. BUCHHANDLUNG H. KORNFELD, BERLIN W.

Fig. 21.

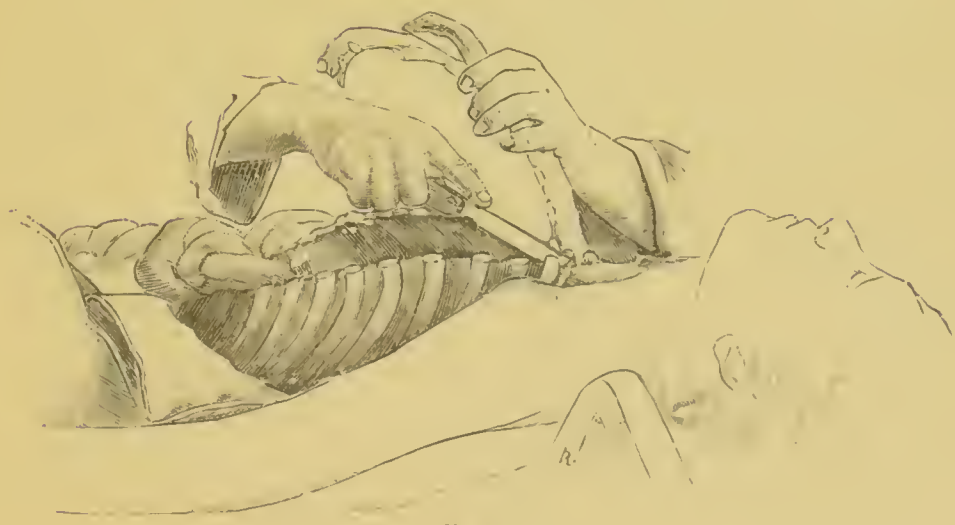

Fig. 22.

FISCHER's MED. BUCHHANDLUNG H. KORNFELD, BERLIN W.

Fig. 23.

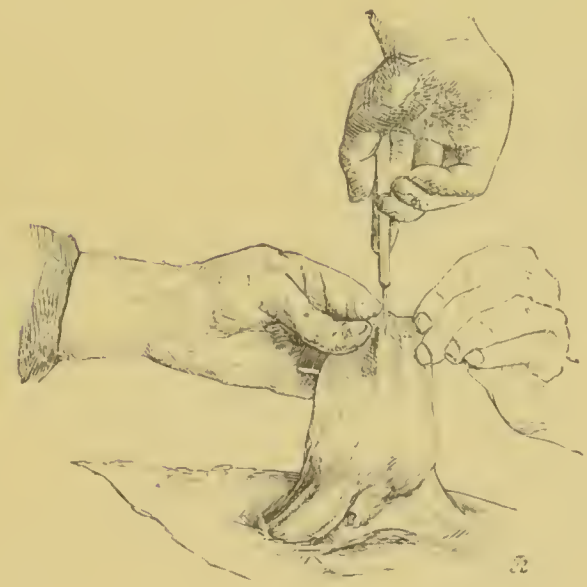

Fig. 24.

FISCHER's MED. BUCHHANDLUNG H. KORNFELD, BERLIN W

Fig. 25.

Fig. 26.

FISCHER's MED. BUCHHANDLUNG H. KORNFELD, BERLIN W.

Fig. 27.

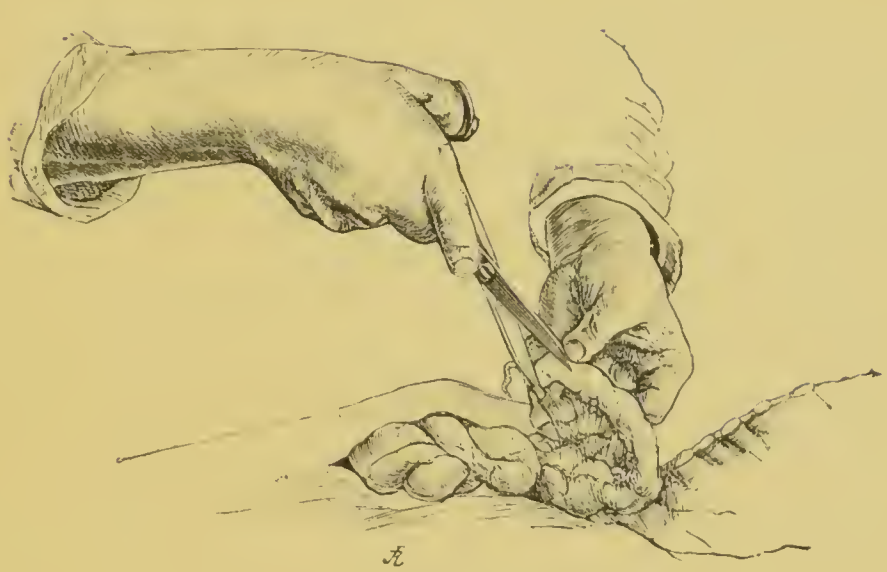

Fig. 28.

Fig. 29.

FISCHER's MED. BUCHHANDLUNG H. KORNFELD, BERLIN W.